CLÍNICA VETERINARIA DE PEQUEÑOS ANIMALES

Año 2021 ■ Volumen 41 ■ Nº 4

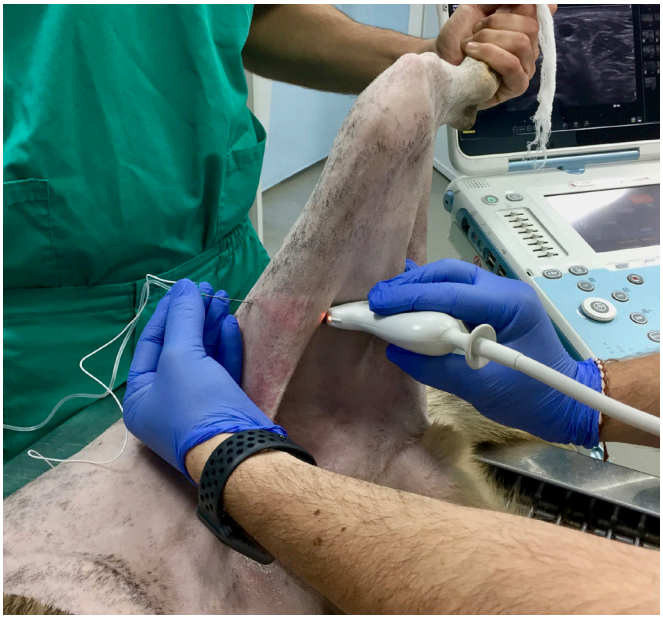

Anestesia

207 Bloqueos locorregionales ecoguiados más utilizados en la especie canina. Parte II: Miembro posterior y abdomen

Exóticos

221 Estudio de la eficacia comparativa de antiparasitarios gastrointestinales en la tortuga mediterránea (*Testudo hermanni*) en un ambiente naturalizado

Cardiología

231 Valoración de la fiabilidad clínica de un sistema inalámbrico de monitorización multiparamétrica en perros

Caso Clínico de... Cirugía

243

¿Cuál es tu diagnóstico?

251

Galería de imágenes: Hematología

257

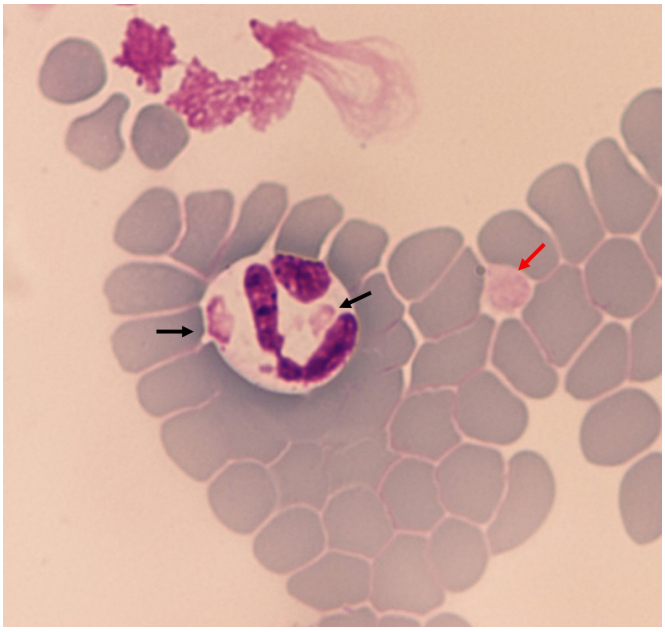

Revista Oficial de la Asociación de Veterinarios Españoles Especialistas en Pequeños Animales

NUEVO CARDIOCARE™ PROTEGE SU CORAZÓN DESDE EL PRINCIPIO

Presentamos el nuevo PURINA® PRO PLAN® VETERINARY DIETS CC CardioCare™.
La fórmula de protección cardíaca que cambiará su vida.

VETERINARY CLINICAL NUTRITION

PURINA®
PRO PLAN®
VETERINARY DIETS

NUEVO

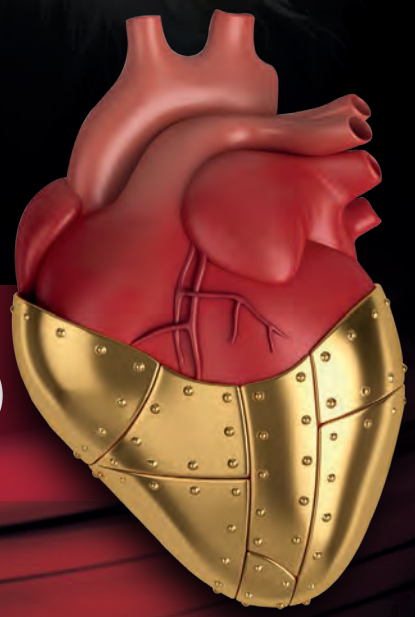

https://vetcenter.purina.es

PURINA® Su Bienestar, Nuestra Pasión.

Editorial 201

Artículo de Revisión

Bloqueos locorregionales ecoguiados más utilizados en la especie canina. Parte II: Miembro posterior y abdomen
E. Belda, J. Viscasillas, F.G. Laredo 207

Artículos Originales

Estudio de la eficacia comparativa de antiparasitarios gastrointestinales en la tortuga mediterránea (*Testudo hermanni*) en un ambiente naturalizado
J. Aguiló-Gisbert, E. Giraldos-Gil, R. Gómez-Saldaña, V.M. Lizana-Martin, E. Chillida-Martínez, J.M. Gil-Puerto, J. Cardells-Peris 221

Valoración de la fiabilidad clínica de un sistema inalámbrico de monitorización multiparamétrica en perros
J. Talavera, M. Escobar, M. Cascales 231

Caso clínico de Cirugía 243

¿Cuál es tu diagnóstico? 251

Galería de imágenes: Hematología 257

Journal Club 263

AVEPA Actualidad 266

R Artículo de revisión.
O Artículo original referido a múltiples casos clínicos.
C Artículo original referido a un solo caso clínico.

aula Elearning

La presencia de este logo en un artículo de la revista indica que se publicará un examen sobre el mismo en la plataforma AVEPA Elearning. Su resolución aporta 0'15 créditos dentro del sistema de acreditaciones de especialidades veterinarias de AVEPA.

NexGard® COMBO

FEROZ FRENTE A LOS PARÁSITOS

- ☑ Eficacia alta y sostenida frente a pulgas y garrapatas
- ☑ Alta eficacia frente a la sarna otodéctica
- ☑ Cubre vermes pulmonares, vesicales y gastrointestinales incluyendo cestodos
- ☑ Previene la dirofilariosis felina

NexGard® COMBO solución spot-on para gatos. Composición: 0,8 - < 2,5 kg (0,3 ml): 3,6 mg esafoxolaner, 1,2 mg eprinomectina y 24,9 mg prazicuantel. 2,5 - < 7,5 kg (0,9 ml): 10,8 mg esafoxolaner, 3,6 mg eprinomectina y 74,7 mg prazicuantel. **Especies de destino:** Gatos. **Indicaciones:** Para gatos con, o en riesgo de, infecciones mixtas por cestodos, nematodos y ectoparásitos. Uso exclusivo para tratar estos tres grupos a la vez. Ectoparásitos: Tratamiento de las infestaciones por pulgas (*Ctenocephalides felis*). Un tratamiento mata pulgas de forma inmediata y persistente durante un mes. Tratamiento para el control de la dermatitis alérgica por pulgas (DAPP). Tratamiento de las infestaciones por garrapatas. Un tratamiento mata garrapatas de forma inmediata y persistente contra *Ixodes scapularis* durante un mes y contra *Ixodes ricinus* durante cinco semanas. Tratamiento de las infestaciones por ácaros de los oídos (*Otodectes cynotis*). Cestodos gastrointestinales: Tratamiento de las infecciones por tenias (*Dipylidium caninum, Taenia taeniaeformis, Echinococcus multilocularis, Joyeuxiella pasqualei* y *Joyeuxiella fuhrmanni*). Nematodos: Tratamiento de las infecciones por nematodos gastrointestinales (larvas L3, L4 y adultos de *Toxocara cati*, larvas L4 y adultos de *Ancylostoma tubaeforme* y de *Ancylostoma ceylanicum*, y formas adultas de *Toxascaris leonina* y *Ancylostoma braziliense*). Prevención de la dirofilariosis (*Dirofilaria immitis*) durante un mes. Tratamiento de las infecciones por vermes pulmonares felinos (larvas L4 y adultos de *Troglostrongylus brevior*). Tratamiento de infecciones por gusanos vesicales (*Capillaria plica*). **Contraindicaciones:** No usar en casos de hipersensibilidad a las sustancias activas o a algún excipiente. **Gestación y lactancia:** No ha quedado demostrada la seguridad del medicamento veterinario durante la gestación ni la lactancia. **Reacciones adversas:** Hipersalivación, diarrea, reacciones cutáneas transitorias en el lugar de aplicación (alopecia, prurito), anorexia, letargia y vómitos se han observado infrecuentemente. Se trata en su mayoría de reacciones leves, de corta duración y de resolución espontánea. **Posología:** Unción dorsal puntual. Se recomienda una dosis mínima de 1,44 mg esafoxolaner, 0,48 mg eprinomectina y 10 mg prazicuantel por kg de peso. **Precauciones:** Únicamente para aplicación spot-on. No inyectar, no administrar por vía oral ni por cualquier otra vía. Evitar el contacto con los ojos del gato. Si ocurre un contacto ocular accidental, enjuagar los ojos inmediatamente con agua limpia. Es importante aplicar el medicamento veterinario en una zona de la piel donde el gato no lo pueda lamer. El medicamento veterinario no debe utilizarse en gatos que pesen menos de 0,8 kg y/o con menos de 8 semanas de edad. **Tiempos de espera:** No procede. **Conservación:** Conservar el aplicador sin usar en el envase original con objeto de protegerlo de la luz. Los aplicadores usados se deben desechar de inmediato. **Nº autorización:** EU/2/20/267/002 y EU/2/20/267/006. **Presentación:** Caja de cartón con 1 aplicador de 0,3 ml con 3 blísteres y caja de cartón de 1 aplicador de 0,9 ml con 3 blísteres. **Titular:** Boehringer Ingelheim Vetmedica GmbH. **Medicamento sujeto a prescripción veterinaria.**

Boehringer Ingelheim

¡NUEVO!

Aplicador cómodo
y preciso

El antiparasitario de más amplio espectro* desarrollado específicamente para gatos.

*Junto con Broadline y según el Resumen de las Características de los Productos de la Agencia Española de Medicamentos y Productos Sanitarios (AEMPS). 2021

Junta Central de AVEPA

Presidenta
Amalia Agut Gimenez (Murcia)
Vicepresidente
Jordi Giné Puiggròs (Barcelona)
Tesorero
Juan José Mínguez Molina (Sevilla)
Secretaria
Mª Dolores Pérez Alenza (Madrid)
Director Científico
Pachi Clemente Vicario (Alicante)
Secretaria científica
Maruska Suarez Rey (Lugo)
Coordinador de Vocalías
José Raúl Pedregosa Morales (Granada)

Comité Científico de AVEPA

Presidente
Pachi Clemente Vicario (Alicante)
Miembros
Maruska Suarez (Lugo)
Elsa Beltrán (Londres; Reino Unido)
Valentina Aybar (Madrid)
Nacho Redondo (Valencia)
Jordi López (Palma de Mallorca)
Esteban Pujol (Palma de Mallorca)

Comité Editorial de la Revista Oficial de AVEPA

Directora de la Revista
María Pilar Lafuente Baigorri UNIR, Universidad Internacional de La Rioja y Vet-CT (Telemedicine hospital)

Directores-Asociados
Anestesia: Francisco G. Laredo Alvarez (Universidad de Murcia).
Cardiología: Domingo Casamián Sorrosal (Universidad Católica de Valencia).
Cirugía de tejidos blandos: Esteban Pujol Luna (Hospital Veterinari Canis. Mallorca).
Dermatología: Laura Ordeix (Universidad Autónoma de Barcelona).
Medicina Felina: Albert Lloret Roca (Universidad Autónoma de Barcelona).
Neurología: Elsa Beltran Catalan (Royal Veterinary College, Universidad de Londres, UK).
Oftalmología: Marian Matas (Memvet. Palma de Mallorca).
Traumatología: Felipe de Vicente Collado (Pride Veterinary Centre, UK).
Diagnóstico por imagen: Marta Soler Laguía (Universidad de Murcia).
Patología clínica: Esther Torrent (IDEXX laboratorios. Barcelona).
Medicina Interna: Mª Dolores Tabar Rodríguez (Hospital Veterinario San Vicente del Raspeig. Alicante)

Directores-Asesores
Anestesia: Luis Campoy (Universidad de Cornell. Estados Unidos de América).
Cardiología: Virginia Luis Fuentes (Royal Veterinary College, Universidad de Londres, UK).
Cirugía tejidos blandos: Ana Marques (Universidad de Edimburgo. Escocia, UK).
Dermatología: Ramón Almela, (Universidad de Tufts. Estados Unidos de América).
Diagnóstico por Imagen: Agustina Ansón (Universidad de Tufts. Estados Unidos de América).
Exóticos: Elissabetta Mancinelli, (Bath Veterinary Referrals, UK).
Medicina Interna: Yaiza Forcada Atienza (Medisch Centrum Voor Dieren. Holanda).
Neurología: Laurent Garosi (Davies Veterinary Specialists, UK).
Oncología: Guillermo Couto (Consultor en Oncología. Metzger Animal Hospital, Estados Unidos de América).
Traumatología: Alberto Ginés Zarza (Universidad de Luisiana, Estados Unidos de América).

Realización editorial, impresión y distribución:
Imaginice
Mejía Lequerica, 12, 5º 4ª
08028 Barcelona
info@imaginice.com - www.imaginice.com
ISSN. 1130-7064. **Depósito Legal.** B-25.427-81
imaginice
Imagen / Comunicación / E-learning

Publicación trimestral. La revista de la Asociación de Veterinarios Españoles Especialistas en Pequeños Animales (AVEPA) no se responsabiliza de ninguna manera de los conceptos contenidos en todos aquellos trabajos firmados.
Copyright 1991 AVEPA. Reservados todos los derechos. Ninguna parte de esta publicación puede ser reproducida, transmitida en ninguna forma o medio alguno, electrónico o mecánico, incluyendo las fotocopias, grabaciones o cualquier sistema de recuperación de almacenaje de información sin la autorización por escrito del titular del Copyright.

aula Elearning

ETOLOGÍA Y CONDUCTA ANIMAL

Cursos online

"ETOLOGÍA FELINA"

FECHAS:
1 - 28 FEBRERO 2022

Curso patrocinado por:
zoetis

Si estás interesado en ser becado contacta con el representante de **Zoetis** en tu zona geográfica (sólo España).

COSTE DEL CURSO

Socios AVEPA: **45 €** (37,19 € + iva)
No socios y ATVs: **85 €** (70,25 € + iva)

Profesor tutor
Pablo Hernández Garzón

OBJETIVOS DEL CURSO

Este curso aborda los problemas de comportamiento más habituales en etología felina desde un punto de vista práctico (se incluyen 6 casos clínicos), así como algunos aspectos básicos sobre el bienestar en esta especie. Se comentan los aspectos más relevantes de la etiología y el diagnóstico de los problemas de agresividad (hacia personas y hacia otros gatos) y eliminación, y se revisan los tratamientos más adecuados para cada uno de los problemas anteriores, aplicándolos a las situaciones clínicas más frecuentes.

HORAS LECTIVAS

Aproximadamente 6-8h* (6 acreditadas por AVEPA)
*Cálculo basado en una participación activa en el curso, incluyendo la lectura de los apuntes, los ejercicios (casos clínicos) y una mínima participación en el Foro.

NÚMERO DE CRÉDITOS

Curso incluido en el sistema de acreditaciones de especialidades veterinarias de AVEPA. La realización de este curso es recompensada con **3,6 créditos** en el proceso de acreditación AVEPA en la especialidad de **Etología y conducta animal**.

La especialización en Veterinaria

Alberto Ginés
Profesor de ortopedia en pequeños animales
Jefe del servicio de cirugía de pequeños animales
Director del laboratorio de impresión 3D y medicina regenerativa
Louisiana State University - School of Veterinary Medicine

Me hace mucha ilusión escribir este editorial para la revista "Clínica Veterinaria de Pequeños Animales" y poder tratar un tema que nos afecta a todos los veterinarios: la especialización en veterinaria. Pero **¿qué es ser especialista?** Un especialista veterinario es aquel clínico que ha recibido una formación teórico-práctica intensa en un área veterinaria, y cuyos conocimientos y experiencia han sido evaluados por un colegio de especialidad (i.e. ACVS, ECVS, ECVDI) y son avalados por el consejo de especialidad veterinaria (EBVS o ABVS), garantizando así un nivel de experiencia y conocimientos superiores. Cuando una persona ostenta el título de diplomado (también conocido como especialista europeo o americano) existe una garantía de que dicha persona tiene altos conocimientos en la especialidad y ha estado expuesto a una casuística mínima determinada. **¿Qué hay que hacer para especializarse?** De forma similar a como ocurre en medicina humana y la realización de residencias de formación, si un veterinario quiere especializarse en un área debe realizar como mínimo un internado rotatorio de 1 año, tres años de residencia en dicha especialidad trabajando bajo la supervisión de especialistas diplomados en su área de formación y en otras complementarias, y finalmente, aprobar un examen teórico-práctico realizado por el colegio Americano o Europeo en dicha especialidad. En países como Reino Unido o Estados Unidos, únicamente las personas que han realizado esta formación pueden denominarse especialistas. **¿Dónde puede realizarse dicha especialización?** Esta formación superior solo puede realizarse en centros universitarios o privados que hayan sido aceptados por los colegios de especialidad para realizar dicha formación, y que requieren de un funcionamiento adecuado, amplia casuística y de referencia, y servicios y docencia cubiertos por diplomados especialistas. A diferencia de España, países anglosajones como Reino Unido o Estados Unidos tienen un amplio historial y organización de centros de referencia acreditados para la formación y entrenamiento de especialistas, por lo que muchos compañeros han (hemos) salido de nuestro país buscando esa oportunidad de aprendizaje. Hasta hace unos años el número de diplomados españoles era muy escaso, por lo que su incorporación al sistema de formación en España estaba bastante limitada. No obstante, de un tiempo a esta parte muchos compañeros formados en el extranjero están volviendo a España aumentando así la disponibilidad de diplomados para fomentar programas de formación de nuevos especialistas dentro de nuestras fronteras. En este paso juegan un papel relevante y de responsabilidad las Facultades de Veterinaria españolas. Aunque algunas facultades están trabajando de forma admirable para instaurar un sistema lo más parecido posible y formar diplomados en algunas disciplinas, todavía este cambio no se ha realizado de forma generalizada y parece que podría haber ciertas reticencias a esta evolución. La vuelta de profesionales especialistas que han trabajado en otros sistemas docentes permitiría no solo instaurar de forma fehaciente este sistema de residencias, sino también enriquecer nuestro programa docente, permitiendo el tránsito hacia un modelo más práctico en la enseñanza. Sin embargo, la incorporación y retención de especialistas en la Universidad Española es todavía una tarea ardua y compleja por la rigidez del sistema y la reserva de diferentes estamentos. Tal y como ya se incorporó en las universidades extranjeras, sería esencial, por una parte, que desde la Universidad Española se reconociera la especialización (diplomatura) como mérito necesario para ser docente en las diferentes especialidades; y, por otra parte, que desde las propias instituciones y figuras docentes se apreciara la experiencia que dichos especialistas pueden aportar a la docencia de los futuros veterinarios y especialistas. En este sentido, la clínica privada va por delante de la Universidad en el avance de la formación de futuros especialistas, contratando diplomados y abriendo programas de residencias a buen ritmo. Sin embargo, también debemos tener en cuenta el futuro de los especialistas en nuestro país. Es esencial que, si los veterinarios invierten tanto tiempo y esfuerzo en realizar este entrenamiento de alto nivel, posteriormente se les reconozca como profesionales especialistas en su campo, teniendo en cuenta las condiciones que su experiencia merece y poniendo en valor el término especialista en estas condiciones.

Un abrazo a todos y espero que disfrutéis de este nuevo número de la revista que incluye artículos de gran interés en los campos de la cardiología, cirugía, anestesia, patología clínica y exóticos.

Alberto Ginés
Profesor de ortopedia en pequeños animales
Jefe del servicio de cirugía de pequeños animales
Director del laboratorio de impresión 3D y medicina regenerativa
Louisiana State University - School of Veterinary Medicine

B|BRAUN
SHARING EXPERTISE

INNOVACIÓN Y CIRUGÍA AVANZADA

B. Braun VetCare, S.A. | Ctra. de Terrassa, 121 | 08191 Rubí (Barcelona)
Tel. 93 565 61 65 | atencioncliente.vetcare@bbraun.com | www.bbraun-vetcare.es
B. Braun VetCare, S.A. - a B. Braun company

Bloqueos locorregionales ecoguiados más utilizados en la especie canina. Parte II: Miembro posterior y abdomen

Common ultrasound-guided techniques for locoregional nerve blocks in dogs. Part II: Pelvic limb and abdomen

E. Belda,[1,2] J. Viscasillas,[3] F.G. Laredo[1,2]

[1]Hospital Veterinario Universidad de Murcia. [2]Departamento de Medicina y Cirugía Animal. Campus de Espinardo. Universidad de Murcia. 30100 Espinardo (Murcia).

[3]Hospital Clínico Veterinario. Universidad CEU Cardenal Herrera. c/ Ramón y Cajal s/n. 46115 Alfara del Patriarca (Valencia).

Resumen

La inclusión de técnicas ultrasonográficas en el bloqueo de nervios periféricos ha supuesto un enorme avance y ha favorecido el desarrollo de técnicas de anestesia locorregional que se consideraban altamente complejas e incluso inviables hace escasas décadas. El empleo de los ultrasonidos permite la visualización de estructuras nerviosas o planos fasciales, así como el guiado de la aguja y la distribución de los anestésicos locales a tiempo real. Esto facilita la reducción de las dosis de anestésicos generales y la incidencia de punciones neurales o vasculares accidentales. En este artículo se describen, en síntesis, los bloqueos ecoguiados más relevantes para desensibilizar la extremidad posterior y el abdomen en la especie canina.

R

Palabras clave: bloqueo del nervio femoral/safeno, bloqueo del nervio ciático, bloqueo TAP, bloqueo del cuadrado lumbar, bloqueo de la vaina del recto del abdomen, ultrasonidos.
Keywords: femoral/safenus nerve block, sciatic nerve block, TAP block, *quadratus lumborum* block, *rectus* sheath block, ultrasounds.

Clin Vet Peq Anim **2021**, 41 (4): 207-219

Introducción

Los anestésicos locales (AL) impiden la transmisión del estímulo nervioso gracias a su capacidad para bloquear los canales de Na^+. Esta propiedad les confiere una actividad analgésica de gran calidad, siendo los únicos fármacos capaces de inducir un grado de analgesia total debido al bloqueo de la transmisión de la respuesta dolorosa o nociceptiva. Sin embargo, entre sus limitaciones se encuentra la necesidad de ser administrados en la proximidad de las estructuras nerviosas a bloquear, ya que la actividad de los AL se basa en la penetración del fármaco al interior de la neurona. Con este objetivo, se han diseñado diversas estrategias que permiten la administración de los AL lo más cerca posible del nervio diana. Las técnicas tradicionales se basan en la localización de las estructuras nerviosas gracias a marcas de superficie anatómicas (p. ej., epidural), siendo denominadas técnicas ciegas. Sin embargo, estas técnicas presentan importantes limitaciones, tales como la escasa precisión de algunas de ellas (p. ej., bloqueo del plexo braquial) o la posibilidad de lesionar el nervio como consecuencia de la punción del mismo o la administración intraneural del AL. En la actualidad el empleo de la neuroestimulación y la ecografía ha mejorado sustancialmente el éxito de las técnicas de bloqueo selectivo de nervios, reduciendo además la incidencia de efectos adversos asociados a la técnica (p. ej., punción intraneural o intravascular de AL).

En este artículo se describen algunos de los bloqueos ecoguiados de mayor relevancia clínica actual para procurar analgesia a nivel de la extremidad posterior y del abdomen en la especie canina.

Miembro posterior

Neuroanatomía aplicada del miembro posterior

El plexo lumbar emerge del canal vertebral por los agujeros intervertebrales que comprenden desde L3 hasta L6, y engloba los nervios ilioinguinal, femoral cutáneo lateral, genitofemoral, femoral y obturador. De entre ellos el femoral cutáneo lateral, el obturador y, sobre todo, el femoral (junto con el nervio ciático) son los nervios diana a bloquear de cara a la cirugía del miembro posterior. El nervio femoral se encuentra conformado por raíces ventrales de los nervios espinales que provienen de L4-L6. Tan pronto como se

Contacto: ebelda@um.es

constituye, el nervio femoral se introduce en el músculo iliopsoas (conjunto de los músculos psoas mayor y músculo ilíaco) (Fig. 1) atravesándolo en diagonal de craneal a caudal, desde posiciones dorsomediales a ventrolaterales, y emerge por el canal femoral (Fig. 2). Las fibras motoras del nervio femoral se introducen en el músculo cuádriceps femoral y el nervio safeno (ramo enteramente sensitivo), continuando su trayecto a porciones distales de la extremidad posterior (Fig. 3). El bloqueo del nervio femoral en su porción más proximal aportaría, por tanto, analgesia a la hemipelvis ipsilateral, el fémur, la rodilla en su cara dorsomedial, la piel dorso-medial de la articulación tibiotarsal, así como el dedo I y la cara medial del dedo II. El nervio femoral cutáneo lateral surge de las raíces espinales ventrales L3 y L4, aportando inervación sensitiva a las regiones cutáneas lateral y craneal de la extremidad posterior. En animales bajo anestesia general, la escasa contribución de este nervio a la inervación sensitiva de la extremidad posterior hace que con frecuencia no se precise su bloqueo específico. El nervio obturador se constituye a partir de las raíces ventrales de los nervios L5 y L6, aportando inervación sensitiva a la porción caudal de la articulación coxofemoral y, en ocasiones, a la porción caudal de la articulación de la rodilla. Su bloqueo, que con frecuencia se realiza conjuntamente con el del nervio femoral, resulta importante de cara a cirugía que comprometa la articulación coxofemoral.[1]

El plexo sacro viene conformado por las raíces ventrales de los nervios espinales L6, L7, S1 y S2, que conformarán los nervios glúteo craneal y caudal, nervio ciático (suma de los nervios tibial y peroneo común) y femoral cutáneo caudal. De entre ellos, el nervio ciático es el principal objetivo (junto con el femoral) de cara a la desensibilización de la extremidad posterior. El nervio ciático viene conformado por raíces de los nervios espinales L6, L7 y S1 (en ocasiones hay contribución de S2), atravesando los músculos glúteos

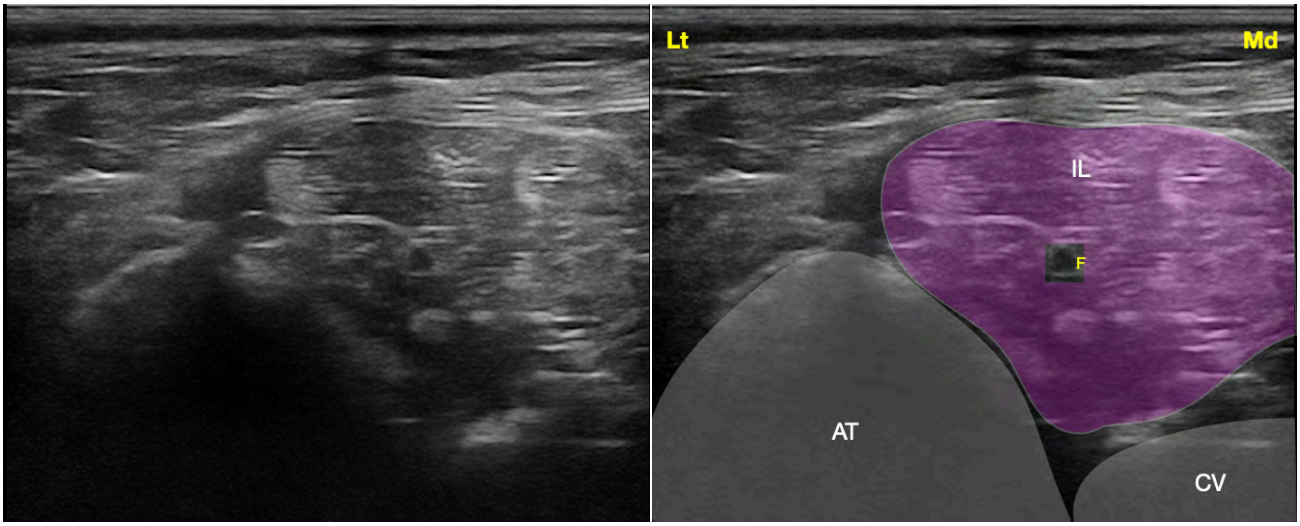

Figura 1. Imagen ecográfica del nervio femoral a su paso por el músculo iliopsoas. Músculo iliopsoas (IL), apófisis transversa de L6 (AT), cuerpo vertebral de L6 (CV), nervio femoral (F). Lt: Lateral, Md: Medial.

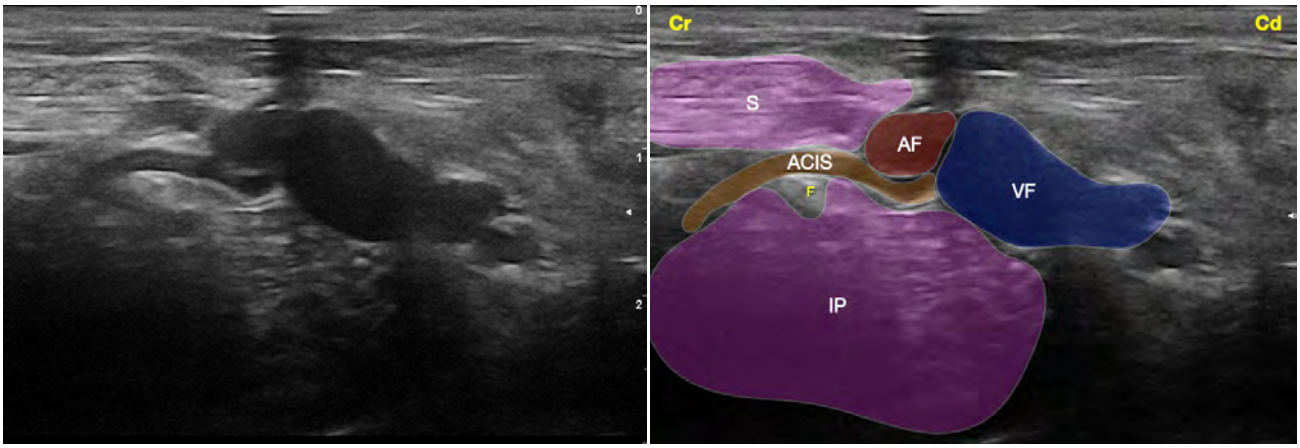

Figura 2. Imagen ecográfica del nervio femoral a su paso por el canal femoral. Músculo sartorio (S), músculo iliopsoas (IP), arteria femoral (AF), arteria circunfleja ilíaca superficial (ACIS), vena femoral (VF), nervio femoral (F). Cr: Craneal, Cd: Caudal.

y emergiendo de la pelvis por la escotadura ciática mayor (Fig. 4). Posteriormente, desciende entre el trocánter mayor del fémur y la tuberosidad isquiática, inervando los músculos caudales del muslo. En su recorrido, el nervio ciático discurre entre los músculos bíceps femoral y aductor (Fig. 5). El ciático presenta

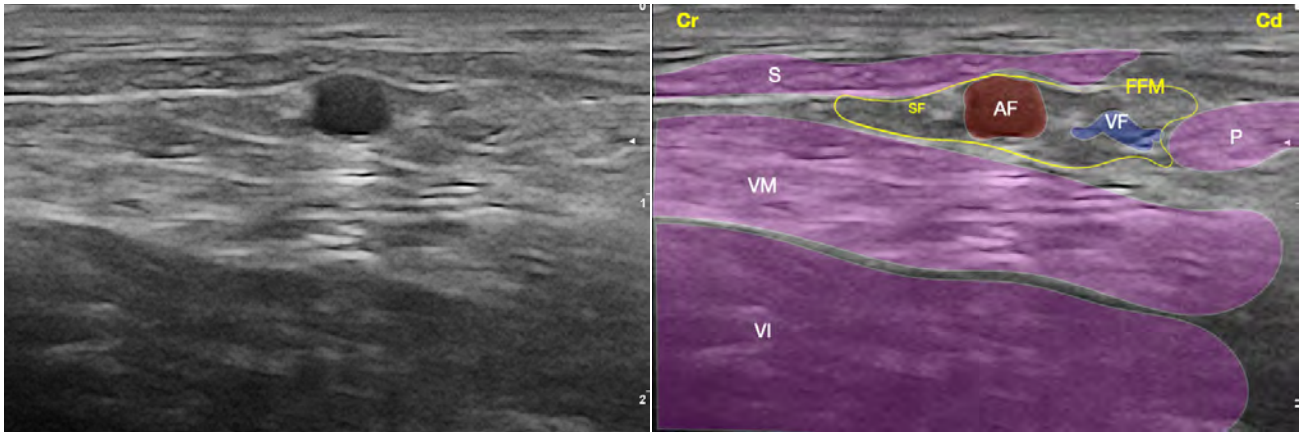

Figura 3. Imagen ecográfica del nervio safeno (rama sensitiva distal del nervio femoral) a nivel del fémur medio. Músculo sartorio (S), músculo vasto medial (componente del cuádriceps) (VM), músculo vasto intermedio (componente del cuádriceps) (VI), músculo pectíneo (P), fascia femoral media (FFM), arteria femoral (AF), vena femoral (VF), nervio safeno (SF). Cr: Craneal, Cd: Caudal.

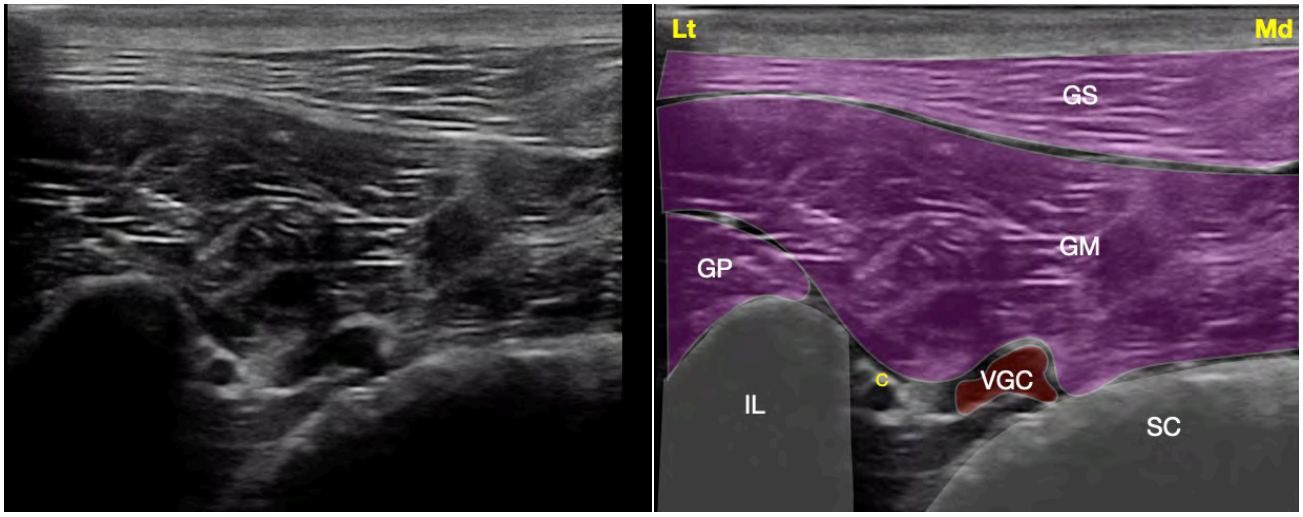

Figura 4. Imagen ecográfica del plexo sacro a nivel de la escotadura ciática mayor. Músculo glúteo superficial (GS), músculo glúteo medio (GM), músculo glúteo profundo (GP), ilion (IL), sacro (SC), nervio ciático (C), vasos glúteos caudales (VGC). Lt: Lateral, Md: Medial.

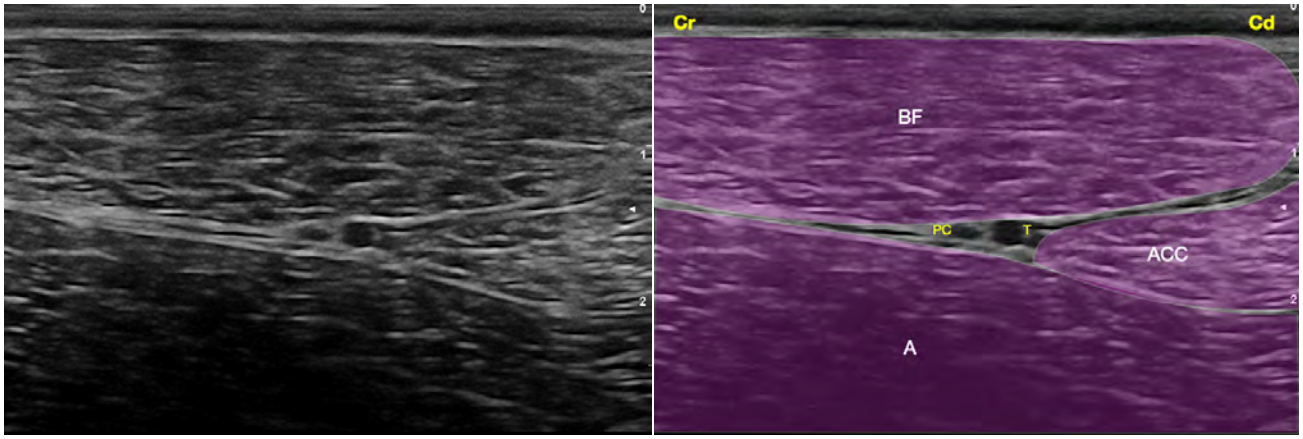

Figura 5. Imagen ecográfica del nervio ciático a nivel del fémur medio. Músculo bíceps femoral (BF), músculo aductor (A), músculo aductor crural caudal (ACC), nervio ciático integrado por sus dos componentes: nervio peroneo común (PC) y nervio tibial (T). Cr: Craneal, Cd: Caudal.

dos ramas, el nervio peroneo común y el nervio tibial, que, aunque independientes, desde porciones proximales viajan rodeadas por una vaina común hasta la rodilla. El bloqueo del ciático en su punto más proximal permite el bloqueo de los músculos isquiotrocantéricos, glúteos, isquiotibiales, parte de la articulación coxofemoral, las porciones caudolaterales de la rodilla, la tibia, el tarso, el metatarso y los dedos (excepto el dedo I y la cara medial del dedo II). El nervio glúteo craneal aporta inervación sensitiva a la porción craneodorsal de la articulación coxofemoral, no presentando el nervio glúteo caudal inervación sensitiva. Por último, el nervio femoral cutáneo caudal aporta inervación a la región cutánea caudolateral del muslo. En caso de cirugía en áreas proximales a la rodilla se recomienda el bloqueo del plexo sacro de manera conjunta a nivel parasacral.[1]

Bloqueo del nervio femoral

Este nervio puede ser abordado a diferentes niveles. Cuanto más proximal sea el punto de administración de los AL mayor será el área de bloqueo cubierta.

Bloqueo del nervio femoral con abordaje suprainguinal

El abordaje a este nivel, denominado abordaje suprainguinal o preilíaco, implica la administración del AL en el interior del músculo iliopsoas. Al tratarse de un nervio que a este nivel viaja en profundidad, para esta técnica se debe programar el ecógrafo con frecuencias medias o bajas, siempre dependiendo del tamaño del animal (normalmente 5-10 MHz). Tras preparar asépticamente la zona, el transductor se coloca ventralmente (a nivel de L6) al compartimento del psoas cortando al músculo iliopsoas de forma transversal. Con frecuencia la visualización del nervio resulta compleja, ya que su ecogenicidad es muy similar a la del músculo iliopsoas. Si se visualiza el nervio se introduce la aguja en plano guiándola hasta posiciones cercanas al mismo y administrando el AL (Fig. 6). En caso de no visualizar directamente el nervio (hecho que resulta frecuente) el objetivo será visualizar el músculo iliopsoas e introducir la aguja en plano, guiando la punta hacia el ángulo conformado por la apófisis transversa de L6 y su cuerpo vertebral.[2-5] La electroestimulación puede resultar de ayuda en este bloqueo en caso de duda. Para ello se prepara el neuroestimulador, se programa a 1 mA, 2 Hz y 0,1 ms y se buscan las contracciones del cuádriceps (extensión de la rodilla), reduciendo la intensidad de la corriente hasta 0,5 mA, administrando entonces el AL. En este momento las contracciones deben desaparecer y se observa la distribución del AL en el interior del músculo iliopsoas. El empleo del ecógrafo a este nivel va a evitar la introducción excesiva de la aguja, que corre el riesgo de penetrar la cavidad abdominal, y la laceración de la arteria ilíaca externa o el colon. En este abordaje con mucha frecuencia se bloquea también el nervio obturador, dejando solo el nervio femoral cutáneo lateral sin bloquear.[6,7] Por tanto, podría considerarse casi un bloqueo de plexo lumbar. El depósito del AL en esta localización bloquea toda el área de inervación de los nervios femoral y obturador. Se recomienda la administración de 0,1-0,2 ml/kg de bupivacaína 0,5% o ropivacaína 0,5% con 0,5-1 μg/ml de dexmedetomidina.[8]

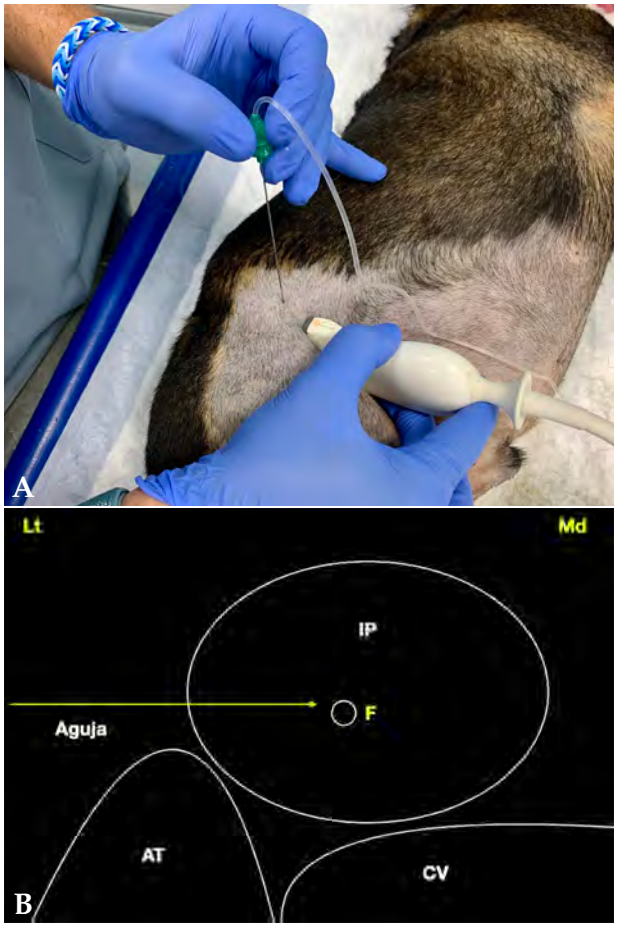

Figura 6. (A) Posición del transductor y la aguja para el abordaje en plano del nervio femoral a su paso por el músculo iliopsoas. (B) Imagen esquemática de las estructuras anatómicas y la aguja. Músculo iliopsoas (IP), apófisis transversa de L6 (AT), cuerpo vertebral de L6 (CV), nervio femoral (F). Lt: Lateral, Md: Medial.

Cuanto más proximal sea el punto de administración de los AL mayor será el área de bloqueo cubierta

Bloqueo del nervio femoral/safeno con abordaje inguinal

Existen diferentes variaciones de esta técnica que aportan pequeñas modifica-

ciones de la misma. Básicamente, se describe el posicionamiento del animal en decúbito lateral colocando la extremidad a bloquear en la posición superior. Se eleva la extremidad y se tracciona ligeramente hacia caudal. Se utiliza un transductor de alta frecuencia (9-15 MHz).

El transductor se coloca en la zona inguinal cortando transversalmente la arteria y vena femoral. Resulta aconsejable localizar la arteria ilíaca circunfleja superficial que emerge de la arteria femoral hacia craneal.[9] El nervio femoral se observa como una estructura nodular craneal a la arteria femoral ligeramente lateral a la arteria ilíaca circunfleja superficial. Se debe introducir la aguja en plano a través del vientre del músculo sartorio dirigiéndola hacia el nervio.[5,10,11] En este punto se administra el AL debiendo observarse su distribución alrededor del nervio (Fig. 7). Se recomienda la administración de 0,1 ml/kg de bupivacaína 0,5% o ropivacaína 0,5% con 0,5-1 μg/ml de dexmedetomidina. Al igual que se ha descrito para su localización suprainguinal, la visualización del nervio femoral a este nivel es complicada debido a una ecogenicidad parecida entre el nervio y las estructuras que lo rodean. El empleo del neuroestimulador permite confirmar su correcto posicionamiento antes de inyectar el AL observando la contracción del cuádriceps y la extensión de la rodilla. La administración del AL en este punto bloquea el área de inervación del femoral/safeno distal a la ingle, produciendo por tanto el bloqueo sensitivo del área de inervación del nervio safeno, junto con el bloqueo motor del músculo cuádriceps femoral inervado por las ramas motoras del nervio femoral.

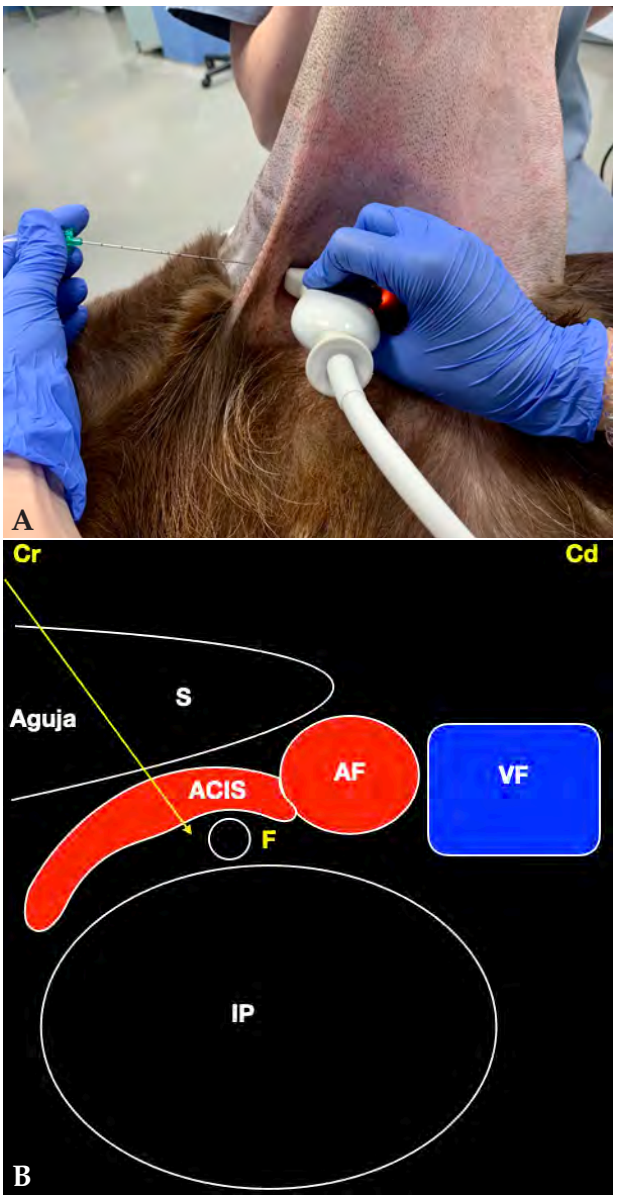

Figura 7. (**A**) Posición del transductor y la aguja para el abordaje en plano del nervio femoral a su paso por el canal femoral. (**B**) Imagen esquemática de las estructuras anatómicas y la aguja. Nótese que se debe modificar la posición del transductor una vez localizado el nervio para evitar la arteria circunfleja ilíaca superficial en el abordaje al nervio. Músculo sartorio (S), músculo iliopsoas (IP), arteria femoral (AF), arteria circunfleja ilíaca superficial (ACIS), vena femoral (VF), nervio femoral (F). Cr: Craneal, Cd: Caudal.

Bloqueo del nervio safeno

El nervio safeno emerge del nervio femoral en la región inguinal; por lo tanto, su bloqueo distal a este punto evita el bloqueo motor del cuádriceps, lo que resulta muy confortable para nuestros pacientes, pudiendo ser empleado en cirugías de rodilla o distales a la misma. Para ello, el paciente se posiciona y prepara de igual forma que para el bloqueo inguinal, pero una vez localizado el paquete vascular femoral, se sigue su trayecto hasta porciones más distales. El paquete neurovascular (arteria y vena femorales, junto al nervio safeno) viajan distalmente envueltos por la fascia femoral media. El nervio safeno se puede bloquear en la confluencia del primer con el segundo tercio del fémur por la cara medial. Realizando el corte transversal de las estructuras vasculares en este punto, el nervio safeno se encuentra pegado a la arteria femoral en su polo craneal.[5,12] Usaremos un transductor de alta frecuencia (9-15 MHz) y se realiza el abordaje en plano atravesando el músculo sartorio. Conviene perforar la fascia femoral media en su totalidad, sobrepasando la localización del nervio safeno, y entonces retroceder con la aguja hasta colocarla junto al nervio. En este punto se administra el AL (Fig. 8). Nótese que el empleo del neuroestimulador carece de sentido, ya que el nervio safeno no presenta componente motor. Se recomienda la administración de 0,05-0,1 ml/kg de bupivacaína 0,5% o ropivacaína 0,5% con 0,5-1 μg/ml de dexmedetomidina.

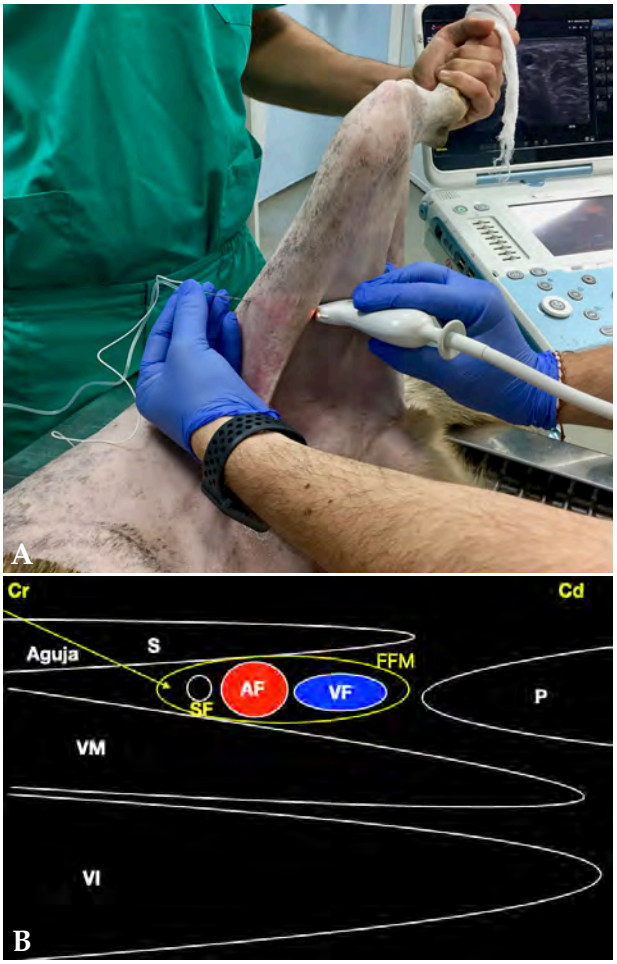

Figura 8. (A) Posición del transductor y la aguja para el abordaje en plano del nervio safeno (rama sensitiva distal del nervio femoral) a nivel del fémur medio. (B) Imagen esquemática de las estructuras anatómicas y la aguja. Músculo sartorio (S), músculo vasto medial (componente del cuádriceps) (VM), músculo vasto intermedio (componente del cuádriceps) (VI), músculo pectíneo (P), fascia femoral media (FFM), arteria femoral (AF), vena femoral (VF), nervio safeno (SF). Cr: Craneal, Cd: Caudal.

Bloqueo del nervio ciático

Al igual que se describe para el nervio femoral, el ciático puede abordarse desde varios niveles, siendo el bloqueo proximal el que ofrece una cobertura analgésica más completa, alcanzando a todas las estructuras inervadas por este tronco nervioso.

Bloqueo del nervio ciático con abordaje parasacral

Se localiza la cresta ilíaca y la tuberosidad isquiática trazando una línea recta que las una. Esta línea se divide en tres tercios, y en la confluencia del primer y segundo tercio se coloca el transductor de forma perpendicular a la piel, cortando el ilion transversalmente. Se debe utilizar una sonda de alta frecuencia (9-15 MHz) modificando la frecuencia en función del tamaño del paciente. En este punto se encuentra la escotadura ciática mayor, y de ella emerge el plexo sacro que comprende los nervios ciático, glúteo craneal y caudal y el femoral cutáneo caudal. A este nivel, el plexo sacro en su corte transversal se observa como un grupo de estructuras hipoecogénicas, rodeadas de un halo hiperecogénico pegadas al ilion junto a la arteria y la vena glútea caudal[5,13,14] (Fig. 9). La aguja se introduce en plano desde dorsomedial a ventrolateral. En caso de duda se puede neuroestimular el plexo, buscando la contracción del gastrocnemio o la dorsiflexión/extensión del tarso. En este punto se deposita el AL en un volumen de 0,05-0,1 ml/kg de AL. Se recomienda el empleo de bupivacaína 0,5% o ropivacaína 0,5% con 0,5-1 μg/ml de dexmedetomidina.

Bloqueo del nervio ciático con abordaje en el fémur medio

Se basa en el bloqueo del ciático una vez ha sobre-

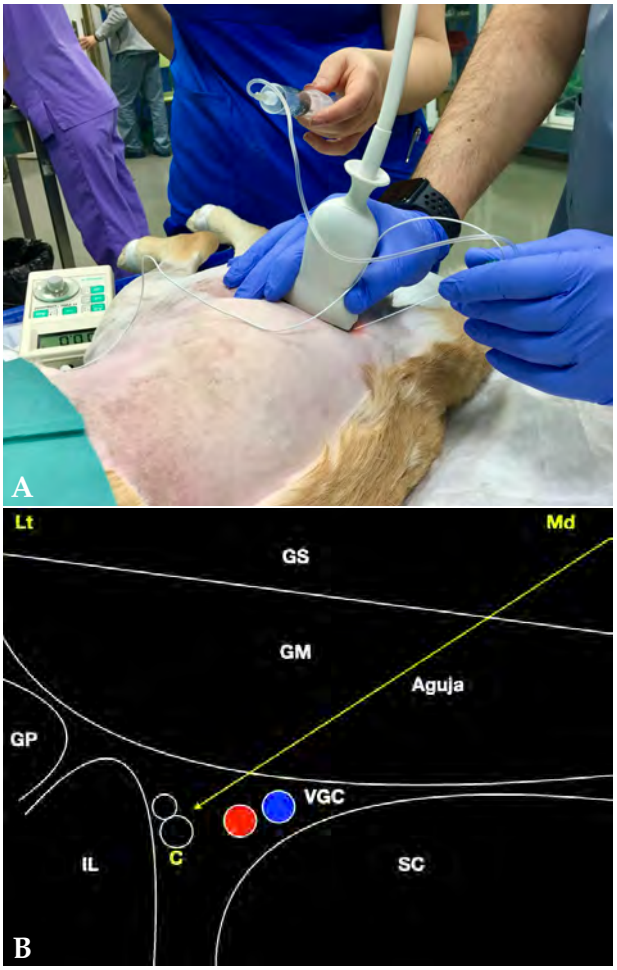

Figura 9. (A) Posición del transductor y la aguja para el abordaje en plano del plexo sacro a nivel de la escotadura ciática mayor. (B) Imagen esquemática de las estructuras anatómicas y la aguja. Músculo glúteo superficial (GS), músculo glúteo medio (GM), músculo glúteo profundo (GP), ilion (IL), sacro (SC), nervio ciático (C), vasos glúteos caudales (VGC). Lt: Lateral, Md: Medial.

pasado el trocánter mayor del fémur y la tuberosidad isquiática. Existen diferentes puntos para abordar el nervio que han sido descritos por varios autores. Esto se debe a que la ventana acústica que permite la eco-localización del ciático en la cara lateral del muslo es grande. Para realizar la técnica se debe preparar adecuadamente la piel. Se utiliza un transductor de alta frecuencia (9-15 MHz) y se coloca ligeramente distal a la línea que une el trocánter mayor y la tuberosidad isquiática. El ciático se puede recorrer de proximal a distal. En su corte transversal se observa como una estructura hiperecogénica que contiene en su interior dos discos hipoecogénicos que se corresponden con los nervios peroneo común (craneal) y tibial (caudal). En su corte longitudinal el ciático se observa como una doble banda hiperecogénica que contiene en su interior una banda hipoecogénica. El abordaje de este se realiza con la aguja en plano, en su corte transversal en el punto donde el ciático se visualice adecuadamente[5,10,11] (Fig. 10). En raras ocasiones resulta necesario el empleo del neuroestimulador en este bloqueo, pero en caso necesario se procederá de la forma descrita anteriormente, observando la dorsiflexión o extensión del tarso. En este punto se administran de 0,05 a 0,1 ml/kg del AL seleccionado intentando rodear el nervio en su totalidad. Se recomienda el empleo de bupivacaína 0,5% o ropivacaína 0,5% con 0,5-1 μg/ml de dexmedetomidina.

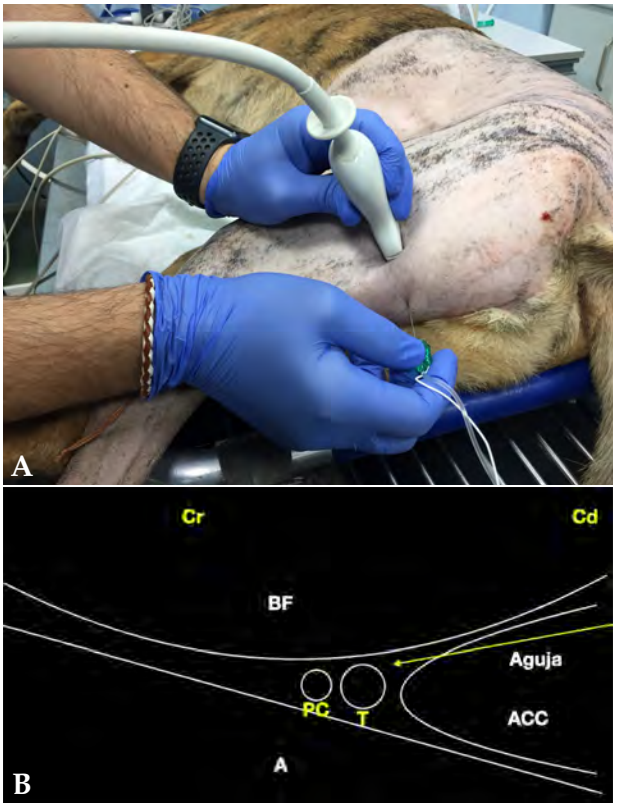

Figura 10. (**A**) Posición del transductor y la aguja para el abordaje en plano del nervio ciático a nivel del fémur medio. (**B**) Imagen esquemática de las estructuras anatómicas y la aguja. Músculo bíceps femoral (BF), músculo aductor (A), músculo aductor crural caudal (ACC), nervio ciático integrado por sus dos componentes: nervio peroneo común (PC) y nervio tibial (T). Cr: Craneal, Cd: Caudal.

Abdomen

Neuroanatomía aplicada del abdomen

La porción lateral de la pared abdominal está formada por tres capas musculares situadas sobre el peritoneo parietal. Estos músculos de dentro hacia fuera son el transverso del abdomen y el oblicuo interno y externo (Fig. 11). El espacio diana para el bloqueo de la pared abdominal es el plano transverso abdominal (TAP), consistente en un espacio interfascial virtual localizado entre los músculos transverso del abdomen y oblicuo interno. Las ramas ventrales (internas o mediales) de los nervios intercostales (T10-T12), costoabdominal (T13), iliohipogástrico craneal (L1) y caudal (L2) e ilioinguinal (L3) discurren por este espacio[5,15] en dirección ventral, hasta alcanzar el músculo recto abdominal ubicado a ambos lados de la línea media abdominal y lugar de inserción de los músculos abdominales reseñados con anterioridad. Estos nervios, tras abandonar el

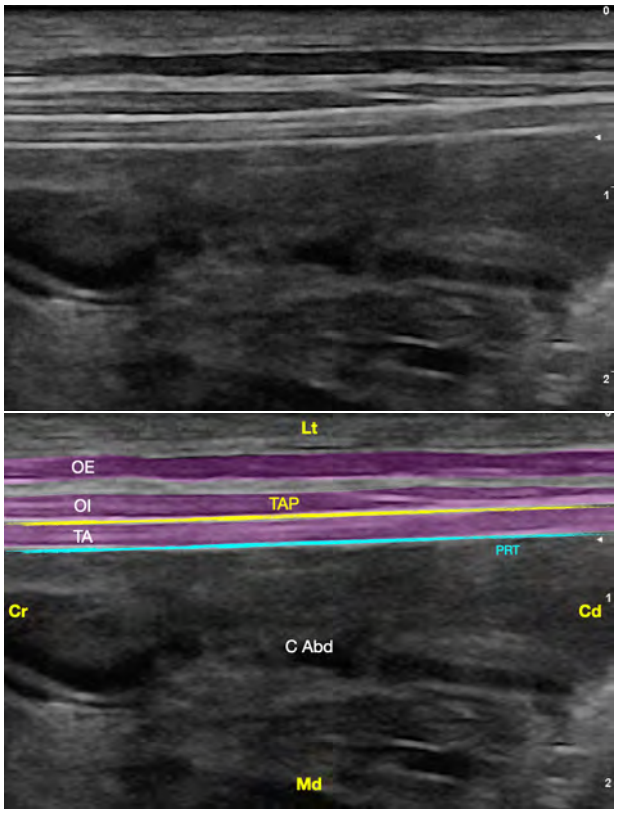

Figura 11. Imagen ecográfica del plano transverso abdominal lateral. Músculo oblicuo externo (OE), músculo oblicuo interno (OI), músculo transverso abdominal (TA), plano del transverso abdominal (TAP), peritoneo (PRT), cavidad abdominal (C Abd). Cr: Craneal, Cd: Caudal, Lt: Lateral, Md: Medial.

agujero intervertebral, se dividen en tres ramas: dorsal, ventral y comunicante con la cadena simpática, responsable esta última de la analgesia visceral a este nivel de forma semejante a como sucede a nivel torácico.[16] La rama dorsal origina un ramo medial responsable de la inervación de la musculatura epaxial y otro lateral encargado de la sensibilidad de las áreas cutáneas dorsolaterales de la pared abdominal. La rama ventral, estructura diana para el bloqueo de la pared abdominal, es responsable de la inervación de las áreas ventrolaterales del abdomen. Esta rama se divide en una rama interna o medial que transita por el TAP (plano transverso abdominal) y otra externa o lateral que, en un punto dorsolateral de la pared abdominal, perfora el oblicuo interno para seguir un trayecto más externo entre los músculos oblicuos, dividiéndose subcutáneamente dando lugar a ramos cutáneos terminales. La inervación del peritoneo parietal, musculatura abdominal, tejido subcutáneo, glándulas mamarias y piel de una extensa área de la región abdominal es tributaria de las raíces ventrales T10-L3, aunque porciones abdominales más craneales y caudales pueden recibir inervación de otros segmentos espinales al existir grandes variaciones anatómicas individuales. Un estudio describió a nivel del TAP del perro aportaciones procedentes de nervios torácicos más craneales T7, T8 y T9 en el 20, 60 y 95 %, respectivamente, de cadáveres estudiados; el nervio ilioinguinal, por su parte, no alcanzaba el área cutánea de la línea media ventral.[15] En porciones abdominales ventrales, sobre la línea media, desaparece la musculatura oblicua y el trasverso del abdomen tras emitir fascias de inserción al músculo recto del abdomen, que se extiende a lo largo del abdomen desde el esternón al pubis. Sobre la pared externa del recto del abdomen se localiza la lámina o vaina externa (ventral), lugar de inserción de la aponeurosis del oblicuo externo, mientras que la vaina interna (dorsal) se forma por las aponeurosis de inserción del músculo transverso del abdomen, oblicuo interno y fascia *transversalis* que se continuará con el peritoneo parietal[17,18] (Fig. 12). A nivel de la vaina interna discurren las porciones más terminales de las ramas ventrales internas de los nervios espinales, antes de atravesar el recto del abdomen para ramificarse por áreas cutáneas del abdomen ventral.

La rama ventral es responsable de la inervación de las áreas ventrolaterales del abdomen

Otra región anatómica relevante de cara al bloqueo somático de la pared abdominal y que permitiría, además, cierto aporte analgésico visceral se localiza sublumbarmente a nivel del músculo cuadrado lumbar.[19,20] Este músculo se aloja en el aspecto ventral de los cuerpos vertebrales desde T10 hasta L7, insertándose caudalmente en la cresta ilíaca. A lo largo de su recorrido emite inserciones en las apófisis transversas de las vértebras lumbares, ganando consistencia durante su trayecto caudal hasta constituirse como un pequeño músculo ovalado a nivel de L2. En el abdomen craneal se sitúa sobre el músculo psoas menor y más caudalmente sobre el psoas mayor. El cuadrado lumbar se separa de la musculatura epaxial por la fascia toracolumbar y por la aponeurosis de inserción en la apófisis transversa del músculo transverso abdominal. El aspecto ventral del cuadrado lumbar se cubre y separa del músculo psoas por la fascia endotorácica (a nivel craneal) y/o fascia *transversalis* (a nivel lumbar) (Fig. 13). En este punto, las ramas ventrales de los nervios espinales discurren por el plano interfascial situado entre los músculos cuadrado lumbar y psoas, antes de atravesar la fascia *transversalis* y el músculo transverso abdominal para discurrir, como ya describimos, por el TAP. Por la proximidad de esta región al espacio paravertebral torácico, se facilita la difusión de anestésico local hacia las ramas nerviosas comunicantes con el tronco simpático, lo que aportaría cierta analgesia visceral

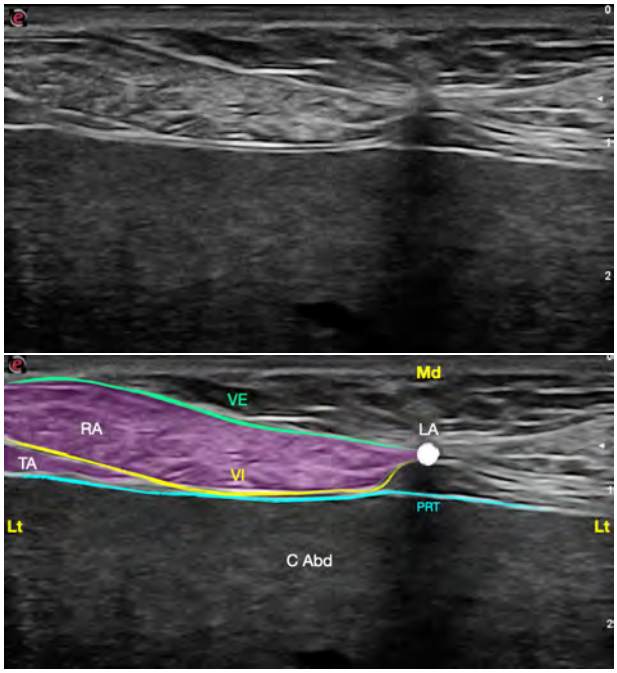

Figura 12. Imagen ecográfica de la vaina del recto del abdomen. Músculo recto del abdomen (RA), músculo transverso abdominal (TA), vaina externa (VE), vaina interna (VI), línea alba (LA), peritoneo (PRT), cavidad abdominal (C Abd). Lt: Lateral, Md: Medial.

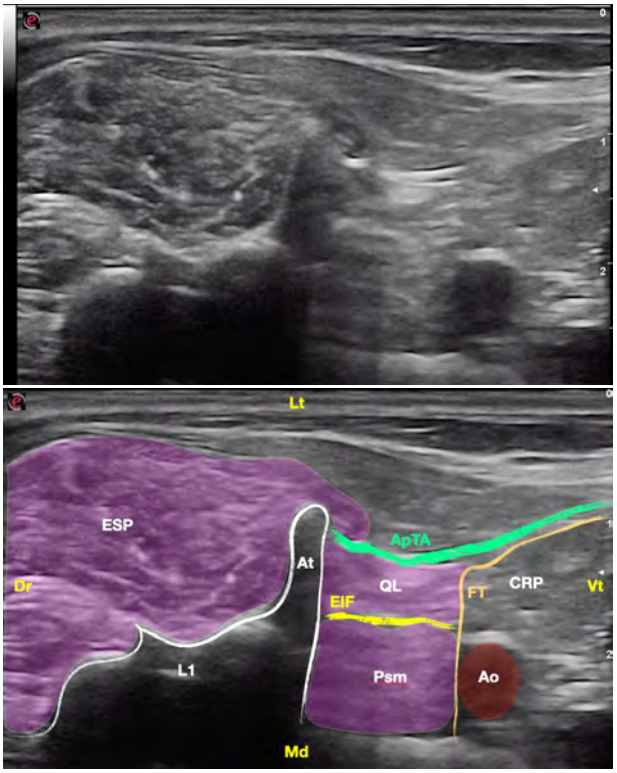

Figura 13. Imagen ecográfica del músculo cuadrado lumbar. Músculo cuadrado lumbar (QL), músculo psoas menor (Psm), espacio interfascial (EIF), aponeurosis de inserción del músculo transverso abdominal (ApTA), fascia *transversalis* (FT), cavidad retroperitoneal (CRP), arteria aorta (Ao), grupo del erector espinal (ESP), vértebra L1 (L1), apófisis transversa (At). Dr: Dorsal, Vt: Ventral, Lt: Lateral, Md: Medial.

abdominal que completaría a la analgesia somática de la pared abdominal.[19,20]

Bloqueo del plano transverso abdominal (TAP)

Este bloqueo consiste en la administración de anestésico local en el espacio interfascial situado entre las fascias del músculo oblicuo interno y el transverso abdominal para producir analgesia del sector ventrolateral de la pared abdominal.[5,15] Puede realizarse sobre un hemiabdomen para procedimientos realizados en un lado de la pared abdominal (exéresis de tumores cutáneos, heridas, mastectomías unilaterales) o ejecutarse bilateralmente para procedimientos que abarquen ambos lados (laparotomías, mastectomías radicales de ambas cadenas mamarias). En el primer caso, el paciente se coloca en decúbito lateral (con el lado a bloquear hacia el operador), mientras que el bloqueo bilateral suele realizarse en decúbito dorsal. Se emplean sondas lineales (multifrecuencia: 9-15 Hz) ajustando frecuencias más elevadas en pacientes pequeños, ya que el plano a infiltrar queda más superficial (1 cm). El ajuste del punto focal a la profundidad del TAP proporciona imágenes de mayor calidad. El transductor se coloca en perpendicular con relación al raquis sobre la pared ventrolateral del abdomen hasta identificar el plano interfascial TAP (Fig. 14). Este bloqueo también puede ejecutarse colocando el transductor en paralelo con relación al raquis hasta identificar de modo similar el plano interfascial. En la imagen ecográfica debe identificarse primero el peritoneo que se visualiza como una línea hiperecogénica con relación a las fascias musculares. Esta estructura no debe atravesarse para evitar punciones accidentales de órganos abdominales (p. ej., bazo). A continuación, se identifican con relativa facilidad los delgados vientres musculares del transverso abdominal y ambos oblicuos, localizando el sitio de inyección interfascial del TAP. Se usan agujas sonovisibles o espinales de calibre (21-22 G) y longitud variable al tamaño del paciente (50-100 mm). La aguja se inserta en plano hasta situar su punta entre los músculos oblicuo interno y transverso del abdomen. Para comprobar su correcta ubicación, se inyecta un

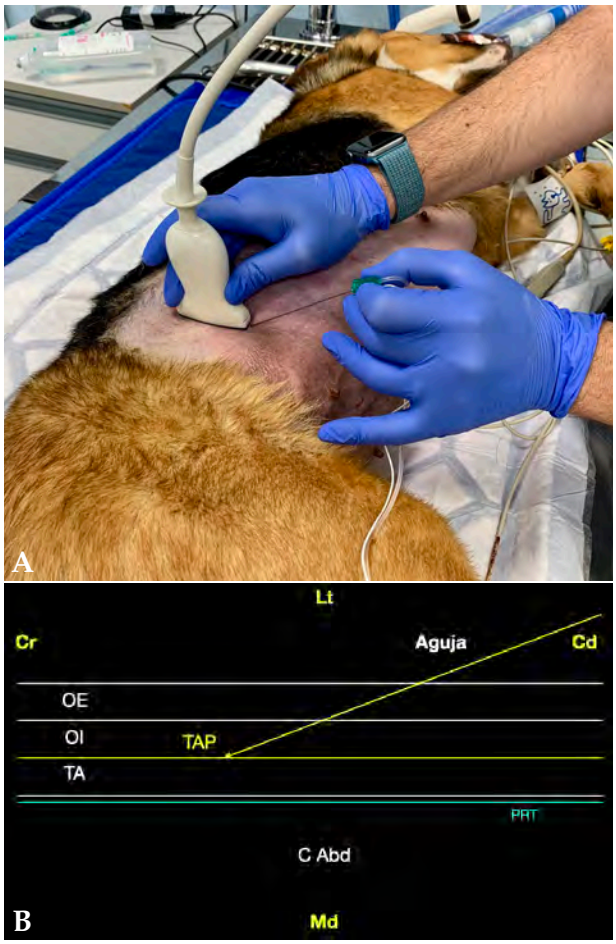

Figura 14. (**A**) Posición del transductor y la aguja para el abordaje en plano del plano del transverso abdominal lateral. (**B**) Imagen esquemática de las estructuras anatómicas y la aguja. Músculo oblicuo externo (OE), músculo oblicuo interno (OI), músculo transverso abdominal (TA), plano del transverso abdominal (TAP), peritoneo (PRT), cavidad abdominal (C Abd). Cr: Craneal, Cd: Caudal, Lt: Lateral, Md: Medial.

pequeño volumen de solución anestésica o salino (0,2-0,5 ml) para comprobar que se crea un bolsillo de líquido en el espacio interfascial. Posteriormente, se administra el volumen seleccionado de anestésico local, pudiendo avanzar la aguja para mejorar la hidrodisección y distribución de anestésico por este espacio. La eficacia de esta técnica dependerá, como en cualquier bloqueo interfascial, de la administración de volúmenes elevados, por lo que habrá que calcular la dosis anestésica máxima a administrar y completar el volumen requerido con salino fisiológico. En general, se recomiendan en perros dosis máximas de bupivacaína de 3-4 mg/kg, lo que conlleva el empleo de bupivacaína diluida al 0,125-0,25 % según el tamaño del paciente.

Se han descrito diversas técnicas de realización de este bloqueo en uno o en dos puntos para cada hemiabdomen.[5,21,22] En el bloqueo en dos puntos, la primera punción se realiza tras el borde caudal de la última costilla y la segunda por delante de la cresta ilíaca (más o menos a la altura del ombligo), colocando el transductor perpendicularmente sobre la pared del abdomen en un área dorsal a las glándulas mamarias. El volumen a administrar es de unos 0,2-0,3 ml/kg por punto. El bloqueo en un único punto puede realizarse en un punto abdominal variable (según el procedimiento a realizar), aunque suele efectuarse de cara a laparotomías medias con el transductor colocado perpendicular o transversalmente sobre un punto intermedio del abdomen (zona umbilical). Se infiltra un volumen de 0,4-0,6 ml/kg en ese punto. En bloqueos abdominales bilaterales el volumen total a infiltrar (repartido en 2 o 4 infiltraciones) oscila entre 0,8-1,2 ml/kg. El abordaje TAP en dos puntos produce una distribución más amplia del anestésico local que se extiende mejor hasta L3 (con un efecto similar sobre T13, L1 y L2), lo que podría mejorar la cobertura analgésica en mastectomías u otros procedimientos realizados más inguinalmente,[5,21,22] aunque la dispersión del anestésico hacia nervios más craneales (T9/10-T12) es reducida. Por ello, de cara a procedimientos sobre abdomen craneal (vesícula biliar, hernias o roturas diafragmáticas, etc.), una buena alternativa es realizar un abordaje TAP subcostal.[5,22] Para ello, se coloca el transductor en paralelo al último arco costal cerca de la línea media (oblicuamente a la misma) y se infiltra el espacio TAP entre el músculo transverso del abdomen y el recto del abdomen, ya que a este nivel se pierden los oblicuos como describiremos posteriormente (Fig. 15). Otra opción para procedimientos craneales es completar la analgesia aportada por un bloqueo TAP convencional con bloqueos de los nervios intercostales T7/8-L1.[16] Recientemente, se ha publicado un estudio que

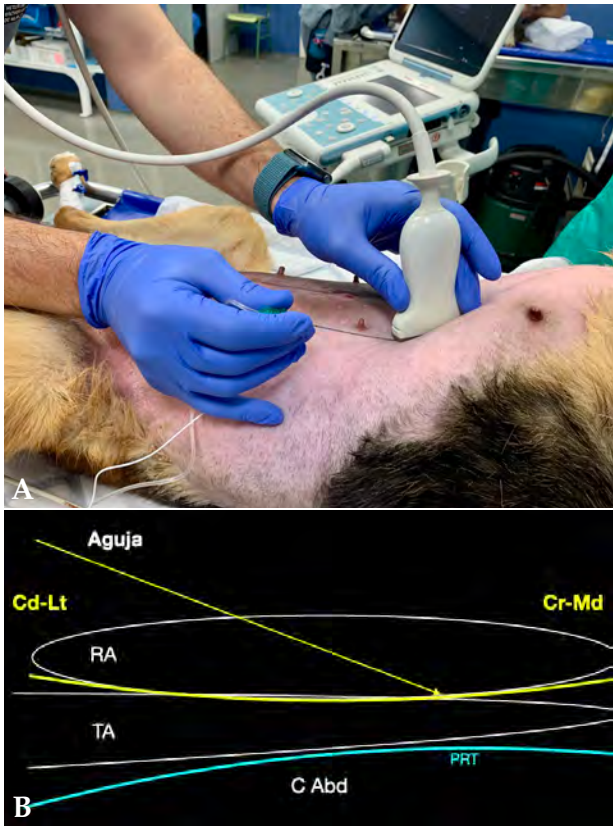

Figura 15. (**A**) Posición del transductor y la aguja para el abordaje en plano del plano del transverso abdominal subcostal. (**B**) Imagen esquemática de las estructuras anatómicas y la aguja. Músculo recto del abdomen (RA), músculo transverso abdominal (TA), plano del transverso abdominal (TAP), peritoneo (PRT), cavidad abdominal (C Abd). Cr: Craneal, Cd: Caudal, Lt: Lateral, Md: Medial.

muestra que la combinación entre abordaje lateral a nivel caudal junto con el abordaje subcostal produce la mejor distribución del anestésico para proporcionar analgesia somática en todo el abdomen.[22] Entre las complicaciones de estas técnicas se incluyen la inyección intraperitoneal, la punción de órganos abdominales, la punción de grandes vasos y el bloqueo incompleto de la pared abdominal. De modo similar a lo descrito, esta técnica permite la colocación de catéteres de instilación anestésica y prolongar así la analgesia durante el postoperatorio.

Bloqueo de la vaina del recto del abdomen

Algunos estudios realizados en voluntarios humanos ponen en duda la capacidad del bloqueo TAP para aportar analgesia cutánea a nivel de la línea media abdominal, proponiendo como alternativa para procedimientos que involucren esta zona el bloqueo de la vaina del recto abdominal.[16,17] Aún son muy escasas las evidencias disponibles en perros sobre la eficacia analgésica de este bloqueo, aunque en

experiencia de los autores aporta buenos resultados para procedimientos en la línea media abdominal. Sus complicaciones son similares a las descritas para el bloqueo del TAP, aunque puede considerarse un riesgo mayor de punción intraabdominal, ya que ninguna capa muscular se interpone entre la vaina interna del recto del abdomen y el peritoneo parietal. Este bloqueo se realiza con el paciente colocado en decúbito dorsal, ajustando el ecógrafo de modo semejante a lo descrito para el bloqueo TAP. La sonda se coloca cerca del ombligo en posición transversal sobre la línea media, hasta identificar la línea alba, el peritoneo parietal y la grasa del ligamento falciforme (Fig. 16). A continuación, se desliza la sonda lateralmente hasta visualizar el vientre del recto del abdomen y, dorsolateral al mismo, su vaina interna identificable como una doble línea hiperecogénica formada por la aponeurosis del transverso del abdomen y la fascia *transversalis* junto al peritoneo parietal. Tras identificar este espacio, se introduce la aguja en plano y se avanza en dirección dorsomedial. La aguja atravesará piel, subcutáneo, vaina externa y músculo recto, hasta alcanzar el espacio ubicado entre el perimisio

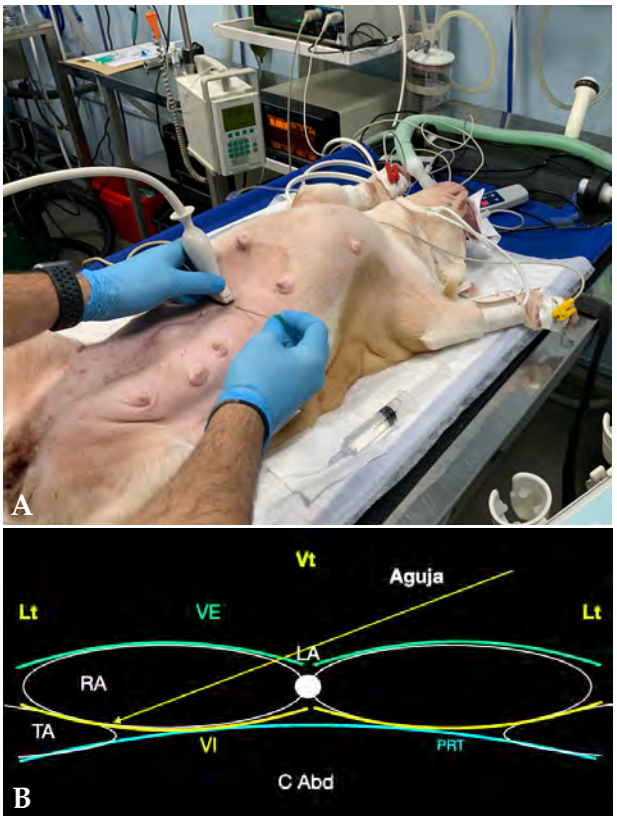

Figura 16. (**A**) Posición del transductor y la aguja para el abordaje en plano de la vaina del recto del abdomen. (**B**) Imagen esquemática de las estructuras anatómicas y la aguja. Músculo recto del abdomen (RA), músculo transverso abdominal (TA), vaina externa (VE), vaina interna (VI), línea alba (LA), peritoneo (PRT), cavidad abdominal (C Abd). Lt: Lateral, Vt: Ventral.

muscular y la vaina interna. En este punto y de forma similar a lo descrito para el bloqueo anterior, se hace una prueba de volumen para comprobar la correcta ubicación. Posteriormente, y tras obtener una prueba de aspirado de sangre negativo, se administra un volumen de 0,3-0,6 ml/kg por hemiabdomen.[17,18]

Bloqueo del cuadrado lumbar

Este bloqueo se ha introducido de modo reciente en anestesiología humana para proveer analgesia somática y visceral en diversos procedimientos abdominales, superando así las limitaciones de los bloqueos anteriores de cara a aportar analgesia visceral.[10,19,23] Para este bloqueo el paciente se coloca en decúbito lateral (con el lado a bloquear hacia el operador), usando sondas lineales multifrecuencia (6-15 Hz) y ajustando una frecuencia más reducida en pacientes grandes, ya que el plano a infiltrar quedará más profundo (4-6 cm). Tras preparar al paciente, el transductor se coloca caudal y en paralelo a la última costilla en el aspecto dorsolateral de la zona toracolumbar (Fig. 17). Tras escanear dorsoventralmente esta zona, se identifica la apófisis transversa de L1 o L2 (según conformación del paciente) y, dorsalmente a ella, la musculatura epaxial. Ventralmente al cuerpo vertebral se halla el cuadrado lumbar situado sobre el músculo psoas. Entre ambos músculos se localiza un espacio interfascial que se identifica como una línea hiperecogénica donde se realiza la inyección anestésica,[24] ya que por este espacio discurren las raíces ventrales de los nervios espinales. Frecuentemente, dentro del espacio retroperitoneal se visualizan grandes vasos como la cava caudal y aorta. Para alcanzar el sitio de inyección la aguja se introduce en plano en dirección ventrolateral hacia dorsomedial y se avanza atravesando los músculos oblicuos, la aponeurosis de inserción del transverso abdominal, el vientre del cuadrado lumbar hasta llegar al plano interfascial situado debajo del mismo. En ocasiones, puede percibirse una sensación de "pop" al atravesar la aponeurosis de inserción del transverso abdominal, y un segundo "pop" al situar la punta de la aguja entre el vientre del cuadrado lumbar y el psoas.

Se describe como técnica alternativa, útil en pacientes pequeños (donde el cuadrado lumbar puede no identificarse fácilmente) o muy grandes (donde el plano interfascial del cuadrado lumbar está demasiado profundo), un bloqueo en un punto más superficial del cuadrado lumbar. En este caso, el paciente se prepara y coloca de modo similar, y se busca el sitio de inyección en el espacio interfascial ubicado lateralmente al cuadrado lumbar y medialmente a la fascia toracolumbar, justo por debajo del extremo libre de la

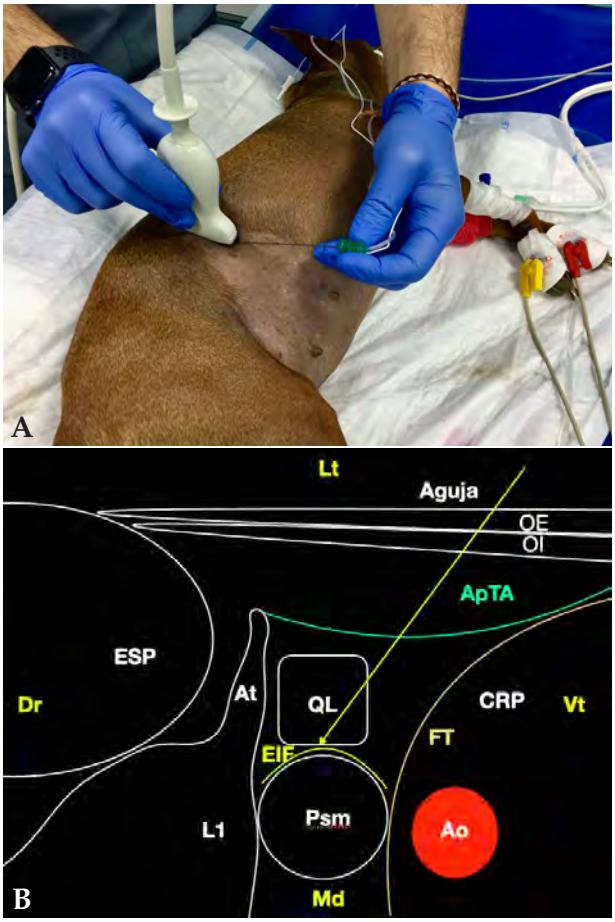

Figura 17. (A) Posición del transductor y la aguja para el abordaje en plano del músculo cuadrado lumbar. (B) Imagen esquemática de las estructuras anatómicas y la aguja. Músculo cuadrado lumbar (QL), músculo psoas menor (Psm), espacio interfascial (EIF), aponeurosis de inserción del músculo transverso abdominal (ApTA), fascia *transversalis* (FT), cavidad retroperitoneal (CRP), arteria aorta (Ao), grupo del erector espinal (ESP), vértebra L1 (L1), apófisis transversa (At). Dr: Dorsal, Vt: Ventral, Lt: Lateral, Md: Medial.

apófisis transversa.[20] La aguja se introduce también en plano en la misma dirección descrita anteriormente, y se avanza para atravesar los músculos oblicuos, erector espinal y fascia toracolumbar, hasta llegar al plano interfascial situado entre la apófisis transversa y el aspecto lateral del cuadrado lumbar. Este último abordaje puede realizarse en corte longitudinal colocando el transductor paralelamente al raquis, aunque esta técnica presenta peores resultados en estudios cadavéricos.[20] Para estos bloqueos se usan agujas ultrasonovisibles o espinales de calibre (21-22 G) y longitud (50-100 mm) acorde al tamaño del paciente. Para confirmar el sitio de inyección se realiza un test de volumen con un pequeño volumen de solución anestésica o de salino (0,2-0,5 ml) observando que se rellena y abre el espacio interfascial. Posteriormente, y tras una prueba de aspirado de sangre negativo, se administra un volumen de anestésico local de 0,3-0,6 ml/kg por lado. El uso de volúmenes elevados conlleva el empleo de bupivacaína diluida 0,125-0,25 % para evitar alcanzar dosis tóxicas.[25] Los efectos adversos y las complicaciones de este bloqueo son la inyección intraperitoneal, la punción de órganos abdominales o de grandes vasos, y la afectación motora de estructuras dependientes del plexo lumbar. Aunque los estudios sobre estos bloqueos en perros son escasos, se describe en cadáveres caninos una dispersión razonable del inyectado en los nervios comprendidos entre L1-L3, y se observa también que pueden bloquearse fibras simpáticas, lo cual resulta indicativo de potencial para inducir analgesia visceral. No obstante, en pocas ocasiones se involucran nervios craneales a T12, lo que podría indicar, como sucede en el bloqueo TAP, que la analgesia podría resultar incompleta de cara a procedimientos del abdomen craneal.[19,20]

Conclusión

El uso de los bloqueos locorregionales descritos en este artículo a nivel de la extremidad posterior y del abdomen producen una analgesia perioperatoria efectiva que resulta beneficiosa para nuestros pacientes. Su ejecución mediante técnicas ecoguiadas mejora su fiabilidad clínica, reduce los tiempos de latencia analgésica y puede ayudar a reducir algunas complicaciones, al poder ver en tiempo real la sonoanatomía relevante local. Además, permiten, en muchos casos, optimizar las dosis de anestésico local, reduciendo así el riesgo de sobredosis. Por estas razones, resulta recomendable que las técnicas descritas se vayan incorporando poco a poco a la práctica anestésica diaria para refinar el manejo analgésico de nuestros pacientes, dentro de estrategias racionales y completas de analgesia multimodal.

Fuente de financiación: este trabajo no se realizó con fondos comerciales, públicos o del sector privado.
Conflicto de intereses: los autores declaran la inexistencia de conflicto de intereses.

Summary

The inclusion of ultrasound-guided locoregional anaesthesia techniques in peripheral nerve blocks has been a huge advance and it has favoured the development of new techniques that were considered highly complex and even unviable a few decades ago. The use of ultrasounds allows visualizing the target nerves and fascial planes in many scenarios, allowing real-time visualization of the needle and the distribution of the local anaesthetics. This facilitates the reduction of the doses of general anaesthetics and the incidence of accidental neural or vascular punctures. The more relevant ultrasound-guided techniques employed in dogs to desensitize different areas of the pelvic limb as well as the abdomen are briefly described in this revision paper.

Bibliografía

1. Evans HE, De Lahunta A: Spinal nerves. En Miller´s anatomy of the dog 4ªEd. St Louis, Elsevier, 2012; 633-636.
2. Echeverry DF, Laredo F, Gil F, *et al*: Ventral ultrasound-guided supra-inguinal approach to block the femoral nerve in the dogs. *Vet J* 2012; 192: 333-337.
3. Graff SM, Wilson DV, Guiot LP, Nelson NC: Comparison of three ultrasound guided approaches to the lumbar plexus in dogs: a cadaveric study. *Vet Anaesth Analg* 2015; 42: 394-404.
4. Mogicato G, Layssol-Lamour C, Mahler S *et al*: Anatomical and ultrasonographic study of the femoral nerve within the iliopsoas muscle in beagle dogs and cats. *Vet Anaesth Analg* 2015; 42: 425-432.
5. Portela DA, Verdier N, Otero PE: Regional anesthetic techniques for the pelvic limb and abdominal wall in small animals: A review of the literature and technique description. *Vet J* 2018; 238: 27-40.
6. Echeverry DF, Laredo F, Gil F, *et al*: Ultrasound-guided "two-in-one" femoral and obturador nerve block in the dogs: An anatomical study. *Vet Anaesth Analg* 2012; 39: 611-617.
7. Tayari H, Tazioli G, Breghi G, Briganti A: Ultrasound-guided femoral and obturator nerves block in the psoas compartment in dogs: anatomical and randomized clinical study. *Vet Anaesth Analg* 2017; 44: 1216-1226.
8. Trein TA, Floriano BP, Wagatsuma JT, *et al*: Effects of dexmedetomidine combined with ropivacaine on sciatic and femoral nerve blockade in dogs. *Vet Anaesth Analg* 2017; 44: 144-153.
9. García-Pereira FL, Boruta D, Tenebaum S, Paranjape V: Ultrasonographical identification of the superficial circumflex iliac artery as a landmark for location of the femoral nerve in dogs. *Vet Anaesth Analg* 2018; 45: 703-706.
10. Campoy L, Bezuidenhout AJ, Gleed RD *et al*: Ultrasound-guided approach for axillary brachial plexus, femoral nerve, and sciatic nerve blocks in dogs. *Vet Anaesth Analg* 2010; 37: 144-153.
11. Echeverry DF, Gil F, Laredo F *et al*: Ultrasound-guided block of the sciatic and femoral nerves in dogs: A descriptive study. *Vet J* 2010; 186: 210-215.
12. Costa-Farré C, Sala Blanch X, Cruz JI, Franch J: Ultrasond guidance for the performance of sciatic and saphenous nerve blocks in dogs. *Vet J* 2011; 187: 221-224.
13. Shilo Y, Pascoe PJ, Cissell D, *et al* E: Ultrasound-guided nerve blocks of the pelvic limb in dogs. *Vet Anaesth Analg* 2010; 37: 460-470.
14. Marolf V, Rohrbach H, Bolen G, Van Wijnsberghe AS, Sandersen C: Sciatic nerve block in dogs: description and evaluation of a modified ultrasound-guide parasacral approach. *Vet Anaesth Analg* 2019; 46: 106-115.
15. Castañeda-Herrera FE, Butiricá-Gaviria EF, Echeverry-Bonilla DF *et al*: Anatomical evaluation of the thoracolumbar nerves related to the transversus abdominis plane block technique in the dog. *Anat Histol Embryol* 2017; 46:373-377.
16. Laredo FG, Belda E, Viscasillas J: Bloqueos locorregionales ecoguiados más utilizados en la especie canina Parte I: Miembro anterior y tórax. *Clin Vet Peq Anim* 2019; 39: 135-144.
17. St James M, Ferreira TH, Schroeder CA *et al*: Ultrasound-guided rectus sheath block: an anatomic study in dog cadavers. *Vet Anaesth Analg* 2020; 47: 95-102.
18. Belda E, Escobar M, Lucas X *et al*: Bloqueo de la vaina del recto abdominal en un caso de evisceración por dehiscencia de sutura en línea alba. *Clinanesvet* 2020; 22: 2-8.
19. Garbín M, Portela DA, Bertolizio G *et al*: Description of ultrasound-guided lateral quadratus lumborum block technique and evaluation of injectate spread in canine cadavers. *Vet Anaesth Analg* 2020; 47: 249-258.
20. Garbín M, Portela DA, Bertolizio G *et al*: A novel ultrasound-guided lateral quadratus lumborum block in dogs: a comparative cadaveric study of two approaches. *Vet Anaesth Analg* 2020; 47: 810-818.
21. Schroeder CA, Snyder LBC, Tearney CC *et al*: Ultrasound-guided transversus abdominis plane block in the dog: an anatomical evaluation. *Vet Anaesth Analg* 2011; 38:267-271.
22. Drozdzynska M, Monticelli P, Neilson D *et al*: Ultrasound-guided subcostal oblique transversus abdominis plane block in canine cadavers. *Vet Anaesth Analg* 2017; 44:183-187.
23. Romano M, Portela D, Thomson A, Otero P. Comparison between two approaches for the transversus abdominis plane block in canine cadavers. *Vet Anaesth Analg* 2021; 48:101-106.
24. Elsharkawy H. Quadratus lumborum blocks. *Adv Anesth* 2017; 35: 145-157.
25. Feldman HS, Arthur GR, Covino BG: Comparative systemic toxicity of convulsant and supraconvulsant doses of intravenous ropivacaine, bupivacaine, and lidocaine in the conscious dog. *Anesth Analg* 1989; 69: 794-801.

B|BRAUN
SHARING EXPERTISE

PIDE TU PRESUPUESTO

ESCANÉAME

LA SOLUCIÓN COMPLETA PARA EL TRATAMIENTO ODONTOLÓGICO VETERINARIO

Unidad Dental Veterinaria D-Pro + Limpiador Dental de Ultrasonidos D-VS

- Piezas de mano ligeras con rotación de 360°
- Luces LED
- Drenaje automático de partículas contaminantes y agua del tanque de aire
- Compresor de alta calidad sin aceite
- Cabezal de succión
- Limpieza y desinfección profunda

B. Braun VetCare, S.A.U. | Ctra. de Terrassa, 121 | 08191 Rubí (Barcelona)
Tel. 93 565 61 65 | Fax: 93 565 61 66 | veterinaria.area@bbraun.com | www.bbraun-vetcare.es
B. Braun VetCare, S.A. - a B. Braun company

Estudio de la eficacia comparativa de antiparasitarios gastrointestinales en la tortuga mediterránea (*Testudo hermanni*) en un ambiente naturalizado

Study of comparative efficacy of gastrointestinal antiparasitics in the Mediterranean tortoise (*Testudo hermanni*) in a naturalized environment

J. Aguiló-Gisbert,[1,2] E. Giraldos-Gil,[2] R. Gómez-Saldaña,[1] V.M. Lizana-Martin,[1,4] E. Chillida-Martínez,[1] J.M. Gil-Puerto,[3] J. Cardells-Peris[1,4]

[1]Servicio de Análisis, Investigación, Gestión de Animales Silvestres (SAIGAS). [2]Departamento de Medicina y Cirugía animal. Facultad de Veterinaria. Universidad Cardenal Herrera-CEU. c/ Tirant lo Blanc 7. 46115 Alfara del Patriarca (Valencia).

[3]Centro de Recuperación de Fauna del Saler. Conselleria de Agricultura, Desarrollo Rural, Emergencia Climática y Transición Ecológica, Generalitat Valenciana. Avinguda dels Pinars 106. El Saler (CV-500, km 10,5). 46012 Valencia.

[4]Wildlife Ecology & Health group (WE&H). Universitat Autònoma de Barcelona (UAB). Facultad de Veterinaria. Edifici V, V0-323. 08193 Bellaterra (Barcelona).

Resumen

La tortuga mediterránea (*Testudo hermanni*) es un quelonio europeo que se halla severamente amenazado en la actualidad. Los problemas asociados a parásitos intestinales no son inusuales en estos reptiles. Por ello, ante la necesidad de bibliografía referente a su terapéutica, se decidió evaluar en esta especie la eficacia de antiparasitarios gastrointestinales, como el fenbendazol y el levamisol, en un ambiente naturalizado. Setenta ejemplares fueron distribuidos en cinco grupos distintos aleatorios y homogéneos en cuanto a sexo y edad de los individuos. De los cinco grupos dos fueron tratados con fenbendazol vía oral a dosis bajas (25 mg/kg) y altas (100 mg/kg), respectivamente, y otros dos grupos fueron medicados con levamisol vía intramuscular a dosis bajas (5 mg/kg) y altas (10 mg/kg). Un grupo control permaneció sin recibir ningún tratamiento durante todo el estudio. Ambos antiparasitarios resultaron efectivos una vez acabado el estudio, reduciendo la carga inicial de nematodos en todos los grupos, a pesar de que ninguno fue capaz de eliminar por completo los parásitos de las tortugas. El antiparasitario más eficaz en este trabajo fue el fenbendazol a 100 mg/kg, mientras que el levamisol fue menos eficaz a ambas dosis que el fenbendazol. La influencia del ambiente se vio reflejada en el grupo control, que disminuyó la carga parasitaria sin haber sido tratado.

Palabras clave: *Testudo hermanni*, fenbendazol, levamisol.
Keywords: *Testudo hermanni*, fenbendazol, levamisol.

Clin Vet Peq Anim **2021**, 41 (4): 221-229

Introducción

En la tortuga mediterránea, como en la mayoría de las tortugas terrestres, los parásitos gastrointestinales más frecuentes son los nematodos, principalmente oxiúridos,[1-12] pero también se suelen hallar protozoos, sobre todo ciliados y flagelados.[1,2,4-6,10,12]

Para el diagnóstico se recomienda la realización de aproximadamente tres análisis coprológicos seriados en un intervalo de dos semanas, ya que un solo resultado negativo no descarta la infestación parasitaria.[4] Para el diagnóstico de nematodos y protozoos existen diversas metodologías de análisis coprológico entre las que se encuentran:[2,4,6,13]

- Examen macroscópico: Observación directa de nematodos adultos en las heces; es poco sensible pero muy específico.
- Extensión en fresco: Permite identificar huevos y larvas de nematodos y también protozoos (muestras frescas).
- Métodos de flotación: Soluciones saturadas de cloruro sódico, glucosa, sulfato de zinc al 33 %, etc. Concentran las formas parasitarias y se pueden cuantificar.
- Métodos bifásicos: Sedimentación y posterior flotación. Es más laborioso y permite recuperar un porcentaje mayor de formas parasitarias.

Si bien estos sistemas proporcionan normalmente

Contacto: jordi.aguilo@uchceu.es

resultados cualitativos (positivo/negativo), tanto con el método de flotación como en los bifásicos se puede utilizar la cámara de McMaster para cuantificar la carga parasitaria.

Los nematodos gastrointestinales asociados a estas tortugas presentan un ciclo biológico directo similar, en el que los huevos se eliminan en las heces y el hospedador se infecta ingiriéndolos, o ingiriendo las larvas de tercer estadio (L3) que se han desarrollado fuera del hospedador.[2,3,8,9,14-17] Tanto oxiúridos como ascáridos infectan a través de huevos embrionados o larvados, respectivamente, que eclosionan en el intestino delgado del hospedador. En el caso de los ascáridos, presentan una migración intraorgánica y los adultos se localizan en el intestino delgado; en el caso de los oxiúridos las larvas se desarrollan completamente en el intestino grueso.[2,15,17]

Muchos oxiúridos se consideran comensales de estas tortugas, previniendo la constipación y regulando la flora intestinal.[8-10] No obstante, pueden acarrear problemas cuando suponen una elevada carga parasitaria, como anorexia, diarreas e incluso muerte post-hibernación en individuos juveniles.[10] Los ascáridos, por otro lado, no son tan habituales en el tracto gastrointestinal de estos quelonios y pueden ocasionar obstrucciones y ulceraciones graves, además de migrar y producir patologías extraintestinales.[2,3,5,11,14,17]

En cuanto a los protozoos gastrointestinales de las tortugas, se suelen transmitir mediante ooquistes o quistes infectantes en las heces que son ingeridos por el hospedador y que, a su vez, producen trofozoítos que invaden el intestino y originan nuevos ooquistes o quistes.[2]

Como ocurre con los nematodos, muchos de estos protozoos se encuentran de forma natural en las tortugas sin ser completamente patógenos.[10,15,18] Algunos ciliados pueden facilitar la digestión de celulosa, aunque cuando son numerosos pueden indicar perturbación gastrointestinal.[2,18] Los flagelados también se suelen considerar no patógenos, aunque pueden ocasionar anorexia y diarrea en parasitosis más graves; además, hay especies en los que pueden resultar muy patógenos, como *Hexamita parva*, que puede causar patologías renales severas.[2,10,18,19]

Escoger el tratamiento antiparasitario más adecuado puede ser complicado debido a la gran variabilidad existente en la bibliografía disponible, así como la falta de estudios de eficacia de las diferentes pautas terapéuticas. Sin embargo, existen fármacos que resultan tóxicos y se debe evitar administrarlos en tortugas, como es la ivermectina,[14,20] que en algunas especies se ha demostrado que puede ocasionar paresis, parálisis flácida, lipidosis hepática e incluso la muerte.[2-4,6,21,22]

Entre los antiparasitarios más utilizados en tortugas frente a parásitos internos, se encuentran el fenbendazol, el levamisol y el praziquantel, entre otros. Los dos primeros se emplean frecuentemente frente a nematodos, siendo el fenbendazol el más usado, mientras que se recurre al praziquantel en caso de cestodos y trematodos. Sin embargo, en caso de protozoos no es necesario tratar si la carga es excesiva y la salud del animal puede verse comprometida, siendo el tratamiento más empleado en este caso el metronidazol.[2]

Algunas de las dosis, vías de aplicación y pautas de administración descritos de estos fármacos son las siguientes:

- Fenbendazol:
  - Reptiles: 50-100 mg/kg PO o percloacal SID, repetir en 14 días.[4,17,23]
  - *Testudo hermanni*: 50 mg/kg PO SID durante 5 días, repetir los días 20 y 24; 100 mg/kg PO dosis única.[7,24]
  - *Testudo graeca*: 100 mg/kg percloacal dosis única;[25] 50 mg/kg PO SID, repetir en 21 días.[19]
  - *Terrapene* spp.: 100 mg/kg PO cada 48 h durante 3 días, repetir en 3 semanas.[20]
- Levamisol:
  - Reptiles: 10-50 mg/kg SC, IP, IC SID, repetir tras 2 semanas;[4,23] 5-10 mg/kg PO, repetir tras 2 semanas.[17]
  - Tortugas asiáticas (*Manouria emys*, *Orlitia borneensis*, etc.): 5 mg/kg IC, repetir en 10-14 días.[26]
  - *Trachemys scripta elegans*: 10 mg/kg IM, IV o SC.[14]
  - *Chelonia midas*: 5 mg/kg IM o SC.[27]
- Praziquantel:
  - Reptiles: 7,5 mg/kg SC para cestodos, o 20-30 mg/kg PO y repetir a los 14 días para trematodos;[4] 85,5 mg/kg (+21,5 mg/kg emodepside) tópicamente;[3] 3-10 mg/kg IM o PO, posibilidad de repetir a las 2 o 3 semanas.[23]

Los benzimidazoles, como el fenbendazol y el mebendazol, actúan inhibiendo el metabolismo energético de los parásitos susceptibles, impidiendo el consumo de glucosa y el intercambio de energía.[21,23] Además, se unen a las moléculas de tubulina e imposibilitan la formación de microtúbulos y, por tanto, la división celular, lo que provoca la muerte celular de los parásitos diana.[23,28-31] Estos antiparasitarios son eficaces principalmente frente a nematodos, pero también frente a algunos cestodos y protozoos.[6,24,32,33] El fenbendazol, pese a considerarse seguro administrado a las dosis correctas, puede afectar a las tortugas sistémicamente, produciendo mielosupresión, alteraciones gastrointestinales y alteraciones hematológicas en algunos casos.[3,14,24,31]

Por su parte, el levamisol, además de poseer propiedades inmunomoduladoras en otras especies[31] que no

han sido demostradas en reptiles, se ha visto que es capaz de alterar la función de los receptores nicotínicos de acetilcolina de los parásitos susceptibles, ocasionando la despolarización de sus membranas musculares y paralizándolos.[29,30,34,35] A pesar de no ser activo sobre cestodos, el levamisol sí resulta eficaz frente a otros parásitos como los nematodos.[33] Es un fármaco que presenta un reducido margen de seguridad, por lo que si no se dosifica correctamente puede resultar tóxico y ocasionar, entre otras alteraciones, sintomatología nerviosa y depresión respiratoria.[30,36]

En el caso del praziquantel, activo ante cestodos y trematodos sobre todo, se desconoce su mecanismo de acción exacto; no obstante, mediante estudios *in vitro* se ha comprobado que, dependiendo de la concentración, puede dificultar la fijación del cestodo o trematodo al hospedador, estimular la contracción del parásito de forma irreversible e incluso dañar su sistema tegumentario haciéndolo más susceptible a la digestión.[3,28] Además de ser un cestocida eficaz, es uno de los antiparasitarios más seguros, pudiendo aparecer, aunque no de forma frecuente, signos como salivación, vómitos o diarrea si se produce una sobredosificación.[30]

El objetivo de este estudio consiste en evaluar la eficacia de diferentes tratamientos antiparasitarios (levamisol y fenbendazol a diferentes dosis) utilizados conjuntamente en un ambiente naturalizado en la especie *Testudo hermanni*.

Material y métodos

Para conseguir el objetivo propuesto, se planteó realizar un estudio de cohorte con diferentes fármacos antiparasitarios y distintas dosis.

La población de estudio escogida pertenece al programa de cría gestionado por la Generalitat Valenciana y el Centro de Recuperación de Fauna CRF "La Granja", situado en el Saler (Valencia). Las tortugas se encuentran en dos cercados exteriores totalmente naturalizados con abundante vegetación mediterránea: uno de 500 m² (Fig. 1) donde se ubican los reproductores y otro de unos 300 m² (Fig. 2) donde se alojan individuos en cuarentena o fuera del programa de reproducción por otros motivos. El estudio se realizó entre los meses de septiembre y octubre de 2019, en los que se registró una temperatura media de 25 ºC (con una mínima de 21,3 ºC y una máxima de 35,0 ºC) y una precipitación acumulada de 155,4 l/m².

Se realizó la selección aleatoria de una muestra homogénea y representativa de setenta individuos clínicamente sanos de los dos cercados, la mayoría adultos o subadultos de entre 200 y 1500 gramos de peso, siendo la mediana del grupo 604 g. Previo a su inclusión en el estudio se realizó un examen físico completo a todos los

Figura 1. Cercado uno (500 m²).

Figura 2. Cercado dos (300 m²).

ejemplares; posteriormente, se constituyeron cinco grupos, de forma heterogénea en cuanto a sexo y edad, para poder administrar a cada uno un tratamiento distinto, excepto uno control que no recibiría tratamiento (grupo control). Cada grupo estuvo compuesto por 8-13 individuos, cada individuo era identificado con un color según el grupo y por un código numérico según el marcaje de los escudos laterales[37] (Fig. 3). Los animales permanecieron en los dos recintos a lo largo del estudio para simular una situación naturalizada. Durante el estudio no se añadieron nuevos animales a los recintos, no se cambió la alimentación ni se les sometió a un estrés añadido.

La distribución de los tratamientos en los distintos grupos fue la siguiente:

- Grupo Lev10: Levamisol a dosis altas (10 mg/kg IM).
- Grupo Lev5: Levamisol a dosis bajas (5 mg/kg IM).
- Grupo Fen100: Fenbendazol a dosis altas (100 mg/kg PO).
- Grupo Fen25: Fenbendazol a dosis bajas (25 mg/kg PO).

Figura 3. Los individuos fueron identificados individualmente.

- Grupo Contr: Control.

Durante los meses de septiembre y octubre de 2019, se realizó la siguiente cronología de actuaciones:

- Día 0: Selección de la muestra, identificación de los individuos, pesaje y marcaje de los grupos, recogida de heces pretratamiento, exploración física, primera desparasitación y análisis coprológico pretratamiento.
- Día 7: Recogida de heces, exploración física, pesaje y primer análisis coprológico post-tratamiento.
- Día 14: Recogida de heces, exploración física, pesaje, segunda desparasitación y segundo análisis coprológico post-tratamiento.
- Día 21: Recogida de heces, exploración física, pesaje y tercer análisis coprológico post-tratamiento.
- Día 30: Recogida de heces, exploración física, pesaje y cuarto análisis coprológico post-tratamiento.

Se utilizó el método de sedimentación-flotación McMaster modificado (Fig. 4); la técnica se ajustó en cuanto a la cantidad de heces y agua añadida para expresar los resultados en huevos por gramo de heces (hpg). A las muestras inferiores a un gramo solo se añadía 10 ml de agua, las muestras que pesaban entre uno y dos gramos se mezclaban con 20 ml de agua, y en las muestras entre dos y tres gramos las heces se disgregaban con 42 ml de agua. La fórmula para el cálculo de huevos por gramos de heces (hpg) fue la siguiente:

$$\text{hpg} = \frac{\text{RD}^* \cdot (\text{g heces} + \text{ml agua})}{0{,}3 \cdot \text{g heces}}$$

*RD: recuento directo de formas parasitarias en la cámara de McMaster

Para determinar si existían diferencias significativas entre los recuentos de huevos por gramo de heces se usó la prueba F de Fisher, de paquete Excel de Microsoft 365, como sigue:

- Estadísticamente significativo: Si la comparación (prueba F) < 0,05.
- Estadísticamente no significativo: Si la prueba F > 0,05.

Técnica de McMaster modificada

1. Pesar X g de heces.
2. Disgregar las heces en mortero.
3. Añadir Y ml de agua de forma progresiva; agitar vigorosamente.
4. Filtrar la emulsión por mallas (400-500 µm y 150-160 µm) o colador con gasa (doble capa).
5. Recoger el filtrado, escurrir la gasa, homogeneizar y llenar un tubo de ensayo de 10 ml.
6. Centrifugar el tubo durante 3 minutos a 1500 rpm.
7. Eliminar el sobrenadante, agitar el sedimento (agitador mecánico) y añadir la solución de flotación hasta el nivel superior (10 ml).
8. Homogeneizar el contenido y cargar las dos hemicámaras de una cámara de McMaster con ayuda de una pipeta Pasteur.
9. Volumen de cada hemicámara = 0,5 ml (ambas hemicámaras = 1 ml).
10. Volumen de cada retícula = 0,15 ml (ambas retículas = 0,3 ml).
11. Observar las dos retículas de la cámara (0,3 ml) al microscopio y proceder a la cuantificación de las formas parásitas.
    - El enfoque se realizará en la parte superior de la cámara de McMaster (observación nítida de las líneas de la retícula).
    - Con esta cámara se empleará como máximo el objetivo de 10X.
    - Si se observan diferentes formas parasitarias, el recuento se hará de forma independiente.

Recuento de huevos

Primer cálculo:

$$\text{Huevos presentes en los ml de muestra} = \frac{\text{ml muestra (Y) x n.º huevos en la cámara McMaster}}{\text{0,3 ml de la cámara}}$$

Segundo cálculo:

$$\text{Huevos por gramos de heces (hpg)} = \frac{\text{1 g x n.º huevos en la muestra}}{\text{gramos de la muestra (X)}}$$

Figura 4. Técnica de McMaster modificada para el recuento de huevos.

Resultados

Los huevos encontrados en las coprologías de los quelonios (Fig. 5) pertenecían a la familia *Pharyngodo-*

nidae, que pertenece al grupo de los oxiúridos de quelonios (suborden *Oxyurina*). Los recuentos de huevos por gramo de heces (hpg) de los cinco grupos presentaron medias diferentes, pero no existían diferencias significativas ($p<0,05$) entre ellos en el día 0 del ensayo. Los recuentos de hpg a lo largo del ensayo siguieron un patrón general semejante (Fig. 6 y Tabla 1).

Una semana después del primer tratamiento las medias de los recuentos de hpg descendieron, incluido el grupo control, existiendo diferencias significativas entre los recuentos del día 0 y del día 7, excepto en el grupo control en el que, a pesar de que los recuentos de hpg descendieron, no se hallaron diferencias significativas ($p>0,05$). Todos los recuentos de hpg en el día 15 del ensayo aumentaron respecto al día 7 aunque las diferencias no fueron significativas en los grupos, excepto en el grupo Lev10 en el que sí que se hallaron diferencias significativas. Los recuentos de hpg del día 21 descendieron en todos los grupos de nuevo, incluido el grupo control, siete días después del segundo tratamiento que fue el día 15 del ensayo. A pesar del descenso de los recuentos de hpg, no existían diferencias significativas entre los días 15 y 21 en ningún grupo, incluido el grupo control, a excepción del grupo Fen100. El día 30 del ensayo, siete días después del tercer tratamiento antiparasitario, fue el que presentó menor recuento de hpg en todos los grupos, existiendo diferencias significativas en todos los grupos entre los recuentos del día 0 y los del día 30,



Figura 5. Huevo de oxiúrido (a) y quiste de *Nyctotherus* (b).

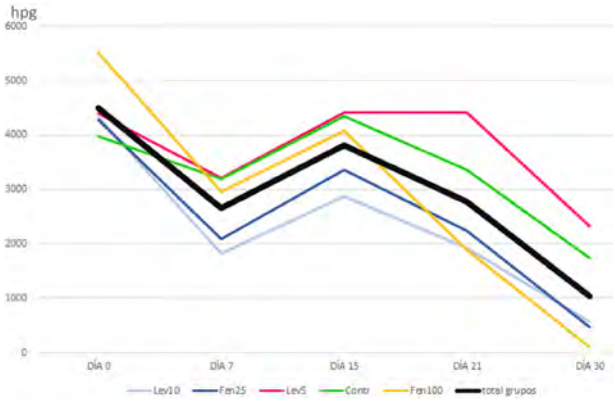

Figura 6. Representación gráfica de las medias por grupo de recuentos de hpg (huevos por gramo de nematodos a lo largo de los 30 días del experimento). Grupo Lev10: levamisol a dosis altas (10 mg/kg IM/SC); Grupo Fen25: fenbendazol a dosis bajas (25 mg/kg PO); Grupo Lev5: levamisol a dosis bajas (5 mg/kg IM/SC); Grupo Contr: control; Grupo Fen100: fenbendazol a dosis altas (100 mg/kg PO).

Tabla 1. Media de huevos por gramo en los 5 grupos del estudio

		DÍA 0	DÍA 7	DÍA 15	DÍA 21	DÍA 30
Lev10	Media hpg	**4333,0**	**1819,0**	**2873,6**	**1931,6**	**564,9**
	IC 95%	609,3-5340,4	206,8-4495,3	77,9-6164	37,6-5018,3	139,2
	Rango	0-9196,7	150-9204,4	66,9-11478,5	0-7500	0-1089,2
Fen25	Media hpg	**4289,0**	**2094,2**	**3368,1**	**2244,6**	**465,1**
	IC 95%	695,4-9982,7	372,1-1490	2957-12513	2110,7-9318,8	150,8-449,3
	Rango	0-16650	0-2158,3	200-31400	101,9-22698,4	0-511,5
Lev5	Media hpg	**4398,6**	**3207,0**	**4421,4**	**4418,8**	**2333,4**
	IC 95%	1523,2-13691,3	721,5-7035,2	671,1-12751,2	349,3-8840	134,1-5037,1
	Rango	0-29756,2	0-11836,6	103,2-25300	0-18222,7	0-9837,8
Contr	Media hpg	**3986,2**	**3195,3**	**4340,9**	**3360,3**	**1743,4**
	IC 95%	228,5-1839,8	1332,8-8450,2	3463,4-13222,1	1491,8-9925,8	1891,4-6157,8
	Rango	0-5291	0-19873,3	0-33586,6	220-23575,5	0-16053
Fen100	Media hpg	**5517,4**	**2964,1**	**4085,5**	**1895,6**	**94,1**
	IC 95%	85-6678,5	739,6-2360,4	343,4-2287,7	275,8-4813,5	16,6-138,6
	Rango	40,4-14533,3	474,7-3013,3	0-5431,4	0-9503,1	0-280

Media de hpg (huevos por gramo) por grupo y día de estudio. Grupo Lev10: levamisol a dosis altas (10 mg/kg IM/SC); Grupo Fen25: fenbendazol a dosis bajas (25 mg/kg PO); Grupo Lev5: levamisol a dosis bajas (5 mg/kg IM/SC); Grupo Contr: control; Grupo Fen100: fenbendazol a dosis altas (100 mg/kg PO). IC 95%: intervalo de confianza al 95%.

incluido el grupo control que no recibió ningún tratamiento antiparasitario durante todo el estudio.

En el día 30 del ensayo, se observó que los grupos mostraban diferencias significativas entre sí respecto a la carga parasitaria final. No obstante, se comprobó que había dos pares de grupos entre los que no las había: no se hallaron diferencias significativas entre los grupos Lev10 y Fen25, ni tampoco entre los grupos Lev5 y Control, siendo los resultados de estos grupos semejantes. El grupo Fen100 fue el único grupo que mostraba diferencias significativas con el resto, siendo además el que menor carga parasitaria presentó al final del estudio, como se pudo comprobar con los recuentos (Tabla 1).

A pesar de esas diferencias, al final del estudio la tendencia general seguida por toda la muestra poblacional, incluido el grupo control, fue la disminución de la carga parasitaria inicial (Fig. 6).

Discusión

En el presente trabajo, prácticamente todos los individuos presentaban parasitismo por oxiúridos: de las 320 coprologías realizadas, tan solo en 29 no se encontró ninguna forma parasitaria, y estas se encontraban al final del ensayo en el grupo Fen100. La literatura recoge que el parasitismo es muy frecuente en los quelonios, sobre todo en los de la especie *Testudo hermanni*.[5,6,11] Los nematodos más frecuentes en las tortugas son oxiúridos y ascáridos, así como protozoos del género *Nyctotheroides* y *Balantidium*.[2,5,6,9-11,16] En este estudio la presencia de ascáridos ha sido muy escasa y hay un claro predominio de nematodos del grupo de los oxiúridos; de hecho, no se ha incluido a los ascáridos en los recuentos de hpg, a diferencia de otros trabajos en los que se observó una mayor cantidad de ascáridos que de oxiúridos, sobre todo del género *Angusticaecum* spp.[8,36]

La frecuente presencia de los oxiúridos en las tortugas podría deberse a diversos factores como su escasa patogenicidad, su reducida heterogeneidad genética y su capacidad de sobrevivir a la hibernación, convirtiéndoles en comensales habituales del intestino de estos reptiles.[10,11,13,38,39]

El fenbendazol es el antiparasitario más usado como antihelmíntico en quelonios;[2,4,6,7,20,25,32] en recientes estudios se ha indicado que la eficacia ha ido disminuyendo a lo largo de los años, posiblemente debido a la generación de resistencias a los benzimidazoles.[3,14,29] El levamisol también se ha empleado en numerosas ocasiones frente a nematodos, considerándose en algunos estudios como otra opción de gran eficacia frente a estos parásitos.[14,17,26,27,29]

La comparación entre estos fármacos ya se realizó anteriormente en un estudio con sapos de Houston (*Bufo (Anaxyrus) houstonensis*),[40] en el que se evaluó la eficacia de una dosis determinada de cada medicamento. En el trabajo actual, además de realizar la comparación en quelonios de la especie *Testudo hermanni*, se decidió establecer dos dosis diferentes de cada fármaco y realizar el estudio en un ambiente naturalizado, con el objetivo de indagar un poco más en la eficiencia de estos en una situación real. El fenbendazol se administró vía oral, ya que, a pesar de que la administración percloacal se ha estimado eficaz en diversos estudios,[4,25] sigue siendo la vía más utilizada y con la que más comparaciones se pueden hacer. En cuanto al levamisol, al haber una mayor variedad de vías de administración descritas, se optó por la vía intramuscular que, en estudios como el de *Corum et al*,[14] resultó más efectiva que otras como la intravenosa o la oral.

En el presente ensayo clínico el fenbendazol presentó mayor eficacia, consiguiendo descensos considerables en los recuentos de hpg a dosis bajas (grupo Fen25) y resultando ser el tratamiento más eficaz al administrarse en dosis elevadas (grupo Fen100). El grupo Fen100 presentó los recuentos más bajos en el día 30 del ensayo, existiendo diferencias significativas con todos los grupos. Por otro lado, los grupos en los que se administró levamisol a ambas dosis (Lev10 y Lev5) presentaron mayores recuentos de hpg. Por tanto, la eficacia de este antiparasitario fue menor, no hallándose diferencias significativas ($p>0,05$) entre los grupos Lev5 y Lev10 con los grupos control y Fen25. Estos hallazgos difieren con los obtenidos en el estudio de *Bianchi et al.*,[39] donde tanto el levamisol como el fenbendazol exhibieron resultados similares en cuanto a eficacia. De esta forma, el tratamiento que destacó sobre el resto, reduciendo casi sesenta veces la carga inicial, fue el consistente en 100 mg/kg de fenbendazol vía oral, descrito en estudios como el de *Gianetto et al.*[7] en el que obtuvo una efectividad similar al oxfendazol oral a una dosis de 66 mg/kg. Por el contrario, el levamisol no mostró una eficacia relevante, únicamente pudiendo equipararse al fenbendazol cuando este se aplicaba a dosis bajas; esto refleja que, por lo menos a las dosis administradas y en las condiciones estudiadas, el levamisol no se puede considerar una alternativa igual de eficaz que el fenbendazol.

La seguridad de los tratamientos es otra razón por la que resultaba interesante comparar estos dos fármacos. Durante el presente estudio, se produjo una baja entre el total de individuos que participaban en el experimento, Esta muerte se dio entre las tortugas pertenecientes al grupo Lev10. Los hallazgos en la necropsia y el estudio histopatológico determinaron que

el animal falleció por una inflamación e infección de origen respiratorio, lo que no refleja una clara relación entre la muerte y el tratamiento aplicado. Se desconoce así si el tratamiento con altas dosis de levamisol está relacionado con esta muerte, aunque la misma pauta de tratamiento fue utilizada por Corum *et al.*,[14] y no solo no hubo problemas aparentes, sino que fue tolerada correctamente por las tortugas. No obstante, cabe remarcar que existen otras publicaciones donde se advierte del reducido margen de seguridad que posee el levamisol,[2] así como de los efectos tóxicos que puede acarrear, entre ellos convulsiones, signos nerviosos y problemas respiratorios consecuencia de una parálisis pulmonar.[30] En cuanto al fenbendazol, tampoco se observaron signos que indicasen algún problema patológico en los quelonios, ni murió ningún animal tras la administración del fármaco. Como indican Neiffer *et al.*,[30] esta seguridad, o buena aceptación del fármaco, es lo que ha hecho que, durante muchos años, se haya empleado el fenbendazol con tanta frecuencia. Sin embargo, en su estudio comprobaron que, pese a que las tortugas no presentaban signos de enfermedad, sí se daban alteraciones hematológicas que podrían resultar peligrosas en individuos con alguna patología. Esto lleva a reflexionar sobre la necesidad de estudiar en mayor profundidad los aspectos tóxicos de estos fármacos, sobre todo en los más utilizados como el fenbendazol. De esta forma, sería recomendable que, de manera simultánea a la instauración de un tratamiento, se revisase a los animales periódicamente, tanto a nivel externo como interno mediante un chequeo clínico y analítica[14,31] para asegurar el correcto estado general del paciente y poder interrumpir la terapia ante algún desequilibrio grave en el organismo que pueda suponer una alteración en el metabolismo del fármaco.

Mientras que en otros estudios como el de Giannetto *et al.*[7] no fue necesaria la administración de una segunda dosis de fenbendazol para reducir la carga de hpg, en el estudio que presentamos aquí se administraron tres dosis de fenbendazol a 100 mg/kg. Sin embargo, existe una diferencia importante entre los dos trabajos: en el estudio de Giannetto se limpiaba diariamente el recinto de las tortugas de heces y de comida, mientras que en el presente estudio no se actuaba sobre el medio. Las heces son foco de contaminación de medio y de infección de las tortugas, por lo que en situaciones más naturales podría ser necesaria la administración de varias dosis de antiparasitario. El presente estudio ha sido realizado en condiciones naturalizadas, asemejándose más a una situación real, en la que la presencia de huevos en el ambiente puede seguir reinfestando a los individuos a lo largo del estudio.

Aun siendo el fenbendazol más eficaz que el levamisol, una sola dosis de 100 mg/kg no fue suficiente para eliminar la totalidad de la carga parasitaria. Fueron necesarios tres tratamientos para reducir significativamente la eliminación de huevos de oxiúridos.

Esta controversia en cuanto a la eficacia del fenbendazol, sumada a los problemas hematológicos que puede ocasionar, las resistencias que muchos parásitos ya han generado y la dificultad que supone en ocasiones medicar a las tortugas vía oral, motiva la búsqueda de nuevos tratamientos que sirvan de alternativa. Un ejemplo de ello se puede encontrar en el trabajo de Tang *et al.*[3] que evalúa la eficacia de una combinación tópica de praziquantel y emodepside en tortugas. Se comprobó que protocolos concretos de fenbendazol continuaban siendo ligeramente más eficaces, aunque el tratamiento con praziquantel y emodepside ofrecía un efecto antihelmíntico casi equiparable mediante una vía de aplicación mucho más práctica y de forma bastante más segura. De esta forma, a pesar de que es necesario investigar más sobre estos fármacos y las diferentes dosis a administrar, este tratamiento tópico podría ser una buena alternativa en situaciones de difícil manejo o de resistencia frente al fenbendazol, entre otras.

Por último, otro aspecto que este estudio puso de manifiesto fue la posibilidad de que el ambiente influyese en la eficacia de los tratamientos. En el presente estudio los animales no fueron aislados ni trasladados a otro lugar, sino que tras el manejo, eran devueltos al mismo ambiente original, conviviendo así tanto los animales seleccionados para el proyecto como el resto de individuos del centro; además, con el objetivo de intentar reproducir lo que sucedería en un entorno silvestre, los habitáculos de las tortugas no recibieron ningún tipo de modificación o limpieza durante todo el estudio.[3] De este modo se pudo comprobar que, tras un primer tratamiento, si no se volvía a tratar ni se mantenía una correcta higiene del ambiente, se producía la reinfestación parasitaria de los animales. Esta naturalización del estudio también reveló un efecto indirecto en el grupo control que, a pesar de no haber recibido ningún tipo de tratamiento, experimentó una disminución de la carga parasitaria al final del estudio. Este hecho se debió posiblemente a la desparasitación de los ejemplares tratados, los cuales eliminarían una menor cantidad de huevos en las heces y contribuirían a la reducción de la contaminación ambiental del medio, aunque se requieren más estudios para validar este último aspecto. No obstante, al no limpiar los alojamientos, no fue posible eliminar por completo la carga ambiental, lo que podría haber repercutido en la eficacia del tratamiento y dificultar la eliminación total de la carga parasitaria por parte de los individuos.

En el estudio que Giannetto *et al.*[7] realizaron con tor-

tugas mediterráneas en Italia se utilizó el fenbendazol (a 100 mg/kg) y la eliminación de huevos se redujo en casi su totalidad tras la primera dosis. El estudio de Giannetto y el presente estudio difieren en algún aspecto, por ejemplo que en el presente ensayo no se limpiaba el ambiente y en el trabajo de Giannetto sí se hizo. Esta actuación de limpieza del medio puede influenciar en los resultados de ambos trabajos; en el ensayo italiano con una sola dosis se redujo sustancialmente la eliminación de huevos, mientras que en nuestro ensayo fueron necesarias hasta tres dosis. Posiblemente esto se debería a que en el primero no se produjeron reinfecciones y en el nuestro sí.

Como conclusión, el fármaco más eficaz de los evaluados en este estudio, fue el fenbendazol administrado a una dosis de 100 mg/kg vía oral. El levamisol no fue capaz de igualar la efectividad del fenbendazol en ninguna de las dosis administradas en las condiciones de nuestro estudio. El grupo control, sin tratamiento antiparasitario alguno, disminuyó la carga parasitaria. Se requieren más estudios para valorar si la desparasitación de un grupo de individuos de una población puede repercutir en la carga parasitaria de individuos no desparasitados del mismo grupo.

Agradecimientos

Queremos agradecer al Centro de Recuperación de Especies del Saler perteneciente a la Conselleria de Agricultura, Desarrollo Rural, Emergencia Climática y Transición Ecológica su ayuda y colaboración en la realización del presente estudio. Asimismo, queremos agradecer al Grupo de Medicina y Cirugía de Animales exóticos (GMCAE) de AVEPA la posibilidad de realizar este trabajo mediante la concesión de la Beca de financiación de Proyectos de Estudios Clínicos Originales y/o Experimentales del GMCAE-AVEPA en su convocatoria 2019-2020.

Fuente de financiación: el presente estudio ha sido realizado con la financiación de la "Beca de Financiación de Proyectos de Estudios Clínicos Originales y/o Experimentales del GMCAE-AVEPA 2019-2020".
Conflicto de intereses: los autores declaran no tener ningún tipo de conflicto de interés.

Summary

Hermann's tortoise (*Testudo hermanni*) is a European chelonian that is severely threatened nowadays. Problems associated with intestinal parasites aren't unusual in these reptiles; so given the need for bibliography about their treatment, it was decided to evaluate the effectiveness of some antiparasitic agents, such as fenbendazole and levamisole, in this species. Seventy tortoises were divided into five different groups: two groups were treated with fenbendazole orally at low (25 mg/kg) and high (100 mg/kg) doses respectively, two groups were medicated with levamisole intramuscularly at low (5 mg/kg) and high (10 mg/kg) doses too, and the last group remained untreated to exercise as a control. Both antiparasitics turned out to be effective at the end of the investigation, decreasing the initial nematode burden in all groups, despite none of them being capable of completely eliminate the tortoises' parasites. The most efficient antiparasitic in this research was fenbendazole at 100 mg/kg, whereas levamisole at both doses was less effective than fenbendazole. The environment influence was reflected in the control group, which had a decreased parasitic burden without having been treated.

Bibliografía

1. Bertolero A. Tortuga mediterránea – *Testudo hermanni*. En: Salvador, A., Marco, A. (Eds.). Enciclopedia Virtual de los Vertebrados Españoles. Madrid: Museo Nacional de Ciencias Naturales; 2010 (consultado 24 septiembre de 2019). Disponible en: http://hdl.handle.net/10261/108609
2. Hedley J. A review of gastrointestinal parasites in tortoises. *Testudo*. 2013; 7: 1-11.
3. Kan P, Pellett S, Blake D, Hedley J. Efficacy of a Topical Formulation Containing Emodepside and Praziquantel (Profender®, Bayer) against Nematodes in Captive Tortoises. *J Herp Med Surg*. 2017; 27 (3-4): 116-122.
4. Martínez-Silvestre A, Soler J. Enfermedades infecciosas y parasitarias en tortugas. *Consulta Difus Vet*. 2008; 150: 43-54.
5. Miñana O, Ponce F. Prevalencia de parásitos intestinales en tortugas terrestres en cautividad y análisis de factores de riesgo. *Clin Vet Peq Anim*. 2018; 38(2): 79-90.
6. Martínez-Silvestre A. Massive *Tachygonetria* (Oxyuridae) infection in a Herman's tortoise (*Testudo hermanni*). *Consulta Journal Special Edition*. 2011; 409-412.
7. Giannetto S, Brianti E, Poglayen G, *et al*. Efficacy of oxfendazole and fenbendazole against tortoise (*Testudo hermanni*) oxyurids. *Parasitol Res*. 2007; 100: 1069-1073.
8. Pelichone N, Deis E, Cuervo P. The ocurrence of gastrointestinal parasitism in captive Argentinean Tortoise (*Chelonoidis chilensis*). *Rev Ibero-Latinoam Parasitol*. 2010; 69(2): 214-219.
9. Chávarri M, Berriatua E, Giménez A, *et al*. Differences in heminth in-

fections between captive and wild spur-thighed tortoises *Testudo graeca* in southern Spain: A potential risk of reintroduction of this species. *Vet Parasitol.* 2012; 187: 491-497.

10. Hallinger MJ, Taubert A, Hermosilla C, Mutschmann, F. Occurrence of health-compromising protozoan and helminth infections in tortoises kept as pet animals in Germany. *Parasit Vectors.* 2018; 11: 352.

11. Rataj AV, Lindtner-Knific R, Vlahović K, Mavri U, Dovč A. Parasites in pet reptiles. *Acta Vet Scand.* 2011; 53: 33.

12. Pérez A, Aguirre A, Piñango JQ, *et al.* Parasitic nematode infection in the south american red-footed tortoise Geochelone carbonaria from Upata, Boívar, Venezuela. *Neotrop Helminthol.* 2014; 8(2): 47-53.

13. Wolf D, Vrhovec MG, Failing K, *et al.* Diagnosis of gastrointestinal parasites in reptiles: comparison of two coprological methods. *Acta Vet Scand.* 2014; 56(1): 44.

14. Abd El-All AA, Gamal-Eldein MA, Elassy NM. Prevalence of some Protozoan Parasites in the Egyptian Tortoise (*Testudo kleinmanni*). *SCVMJ.* 2014; 19 (1): 37-43.

15. Gamal-Eldein MA, Abd El-All, AA, Elassy NM. Prevalence of some nematode parasites in the Egyptian tortoise (*Testudo kleinmanni*). *SCVMJ.* 2014; 19(1): 25-36.

16. De la Navarre B. Common parasitic diseases of reptiles and amphibians. En: CVC in San Diego proceedings; 2008.

17. Papini R, Manetti C, Mancianti F. Coprological survey in pet reptiles in Italy. *Vet Rec.* 2011; 169 (8): 207.

18. Corum O, Durna D, Atik O, et al. Pharmacokinetics of levamisole in the red-eared slider turtles (*Trachemys scripta elegans*). *J Vet Pharmacol Ther* 2019; 42(6): 654-659.

19. Cutler SL. Nematode-Associated Aural Abscess in a Mediterranean Tortoise, *Testudo Graeca*. *J Herp Med Surg.* 2004; 14(3): 4-5.

20. Boyer TH. Common Problems of Box Turtles (*Terrapene* spp) in Captivity. *Bulletin of ARAV*. 1992; 2 (1): 9-14.

21. Fitzgerald KT, Newquist KL. Poisonings in the Captive Reptile. En: Petterson ME, Talcott PA (ed.). Small Animal Toxicology. 3ª edición. St. Louis, Mo: Elsevier Saunders; 2013. p. 229-249.

22. Fitzgerald, K.T. & Martínez-Silvestre, A. 2019. Toxicology. 977-991. In: Divers, S.J. & Stahl, S. (eds.), Mader's Reptile and Amphibian Medicine and Surgery. St Louis. Elsevier.

23. Funk RS. A Formulary for Lizards, Snakes, and Crocodilians. *Vet Clin North Am Exot Anim Pract.* 2000; 3(1): 333-358.

24. Gibbons PM. Advances in Reptile Clinical Therapeutics. *J Exot Pet Med.* 2014; 23: 21-38.

25. Innis C. Per-Cloacal Worming of Tortoises. *Bulletin of ARAV.* 1995; 5(2): 4-4.

26. Barzyk J, Flanagan JP, Innis C, *et al.* Asian Turtle Crisis. *J Herp Med Surg.* 2002; 12(4): 23-30.

27. Glazebrook JS. Diseases of farmed sea turtles. En: Glazebrook JS (ed.). Management of turtle resources. North Queensland: James Cook University; 1980. p. 42-55.

28. Lappin R. Anthelminitc Agents. En: Washabau RJ, Day MJ (ed.). Canine and Feline Gastroenterology. St. Louis, Mo: Elsevier Saunders; 2013. p. 458-462.

29. Márquez D. Alternativas químicas de control de nematodos: los antihelmínticos. En: Márquez D (autor). Resistencia a los antihelmínticos en nematodos de rumiantes y estrategias para su control. Bogotá (Colombia): Produmedios; 2007. p. 9-28.

30. Hsu WH, Martin RJ. Antiparasitic agents. En: Hsu WH (ed.). Handbook of Veterinary Pharmacology. 1ª edición. Iowa: Wiley-Blackwell; 2008. p. 379-416.

31. Symoens, J., & Rosenthal, M. . Levamisole in the modulation of the immune response: The current experimental and clinical state. *J Reticuloendothel Soc.* 1977; 21: 175–221.

32. Neiffer DL, Lydick D, Doherty D. Hematologic and plasma biochemical changes associated with fenbendazole administration in Hermann's tortoises (*Testudo hermanni*). *J Zoo Wildl Med.* 2005; 36(4): 661-672.

33. Isea GA, Rodríguez IE, Urdaneta RA. Antihelmínticos en perros y gatos. *Centro Veterinario.* 2011; 48: 14-20.

34. Varga M. Chapter 3 - Therapeutics. En: Varga M (ed.). Textbook of Rabbit Medicine. 2ª edición. Edimburgo: Butterworth-Heinemann; 2013. p. 137-177.

35. McCarthy JR, Moore TA. Drugs for Helminths. En: Bennett JE, Dolin R, Blaser MJ (ed.). Mandell, Douglas, and Bennett's Principles and Practice of Infectious Diseases. 8ª edición. Philadelphia: Elsevier Saunders; 2015. p. 519-527.

36. Fulton, RM. Toxins and Poisons. En: Swayne DE (ed.). Diseases of Poultry. 14ª edición. New Jersey: Wiley & sons; 2019. p. 1349-1382.

37. Zuffi, MAL y Gariboldi, A. Geographical patterns of Italian Emys orbicularis a biometrical analysis. In: G.A. Llorente, a., Montori, X., Santos y MA Carretero (eds) Sci. Herpetologica (Bare). 1995; 120-123.

38. Holt PE, Cooper JE, Needham JR. Diseases of tortoises: a review of seventy cases. *J Small Anim Pract.* 1979; 20: 269-286.

39. Traversa D, Capelli G, Iorio R, *et al.* Epidemiology and biology of nematodofauna affecting *Testudo hermanni*, *Testudo graeca* and *Testudo marginata* in Italy. *Parasitol Res.* 2005; 98(1): 14-20.

40. Bianchi CM, Johnson CB, Howard LL, Crump P. Efficacy of fenbendazole and levamisole treatments in captive houston toads (*Bufo (Anaxyrus houstonensis)*. *J Zoo Wildl Med.* 2014; 45(3): 564-568.

INSEPARABLE
CONTROL DE LAS CONVULSIONES
+
MÁS CALIDAD DE VIDA
El primer antiepiléptico específico para perros.
Contacta con tu delegado de Boehringer Ingelheim para saber más sobre PEXION®.
Pexion®
Por todas las razones.
PEXION® 100 mg y 400 mg comprimidos para perros. Composición: Imepitoína 100 mg o 400 mg por comprimido. Indicación: Para reducir la frecuencia de las convulsiones generalizadas debidas a epilepsia idiopática en perros. Especies de destino: Perros. Posología: Administración por vía oral en dosis comprendidas entre 10 mg y 30 mg de imepitoína por kg de peso dos veces al día, separadas por un intervalo de 12 horas aproximadamente. Los comprimidos pueden partirse por la mitad para ajustar la dosis del peso del perro. Contraindicaciones: No usar en caso de hipersensibilidad a la sustancia activa o a algún excipiente. No usar en perros con deterioro grave de la función hepática, trastornos renales graves o trastornos cardiovasculares graves. Reacciones adversas: En perros tratados con imepitoína se ha observado un leve aumento de los niveles plasmáticos de creatinina y colesterol; sin embargo, este aumento no excedió los intervalos de referencia normales ni fue asociado a ningún efecto u observación clínicamente relevantes. Interacciones: El medicamento ha sido utilizado en combinación con fenobarbital en un número pequeño de casos y no se observaron interacciones clínicas perjudiciales. Conservación: No requiere condiciones especiales de conservación. Formatos: Frascos de 100 comprimidos. Reg nº: EU/2/12/147/001 (100 mg) - EU/2/12/147/003 (400 mg). Titular: Boehringer Ingelheim Vetmedica GmbH.
Boehringer Ingelheim

Valoración de la fiabilidad clínica de un sistema inalámbrico de monitorización multiparamétrica en perros

Evaluation of the clinical reliability of a wireless multiparametric monitoring system in dogs

J. Talavera,[1] M. Escobar,[2,3] M. Cascales[2,3]

[1]Departamento de Medicina y Cirugía Animal. Servicio de Cardiorrespiratorio del Hospital Veterinario de la Universidad de Murcia (HVUM). [2]Servicio de Anestesia del Hospital Veterinario de la Universidad de Murcia (HVUM). Campus de Espinardo. 30100 Murcia.

[3]Dirección actual: Fénix Hospital Veterinario. c/ José Luis Navarro Campello 1. 03202 Elche.

Resumen

La telemonitorización es una variante de la telesalud basada en usar dispositivos inalámbricos que aportan información de parámetros relacionados con la salud, permitiendo la monitorización constante de pacientes conscientes, sin necesidad de cables. El objetivo del presente estudio era valorar la fiabilidad de un sistema de monitorización inalámbrica multiparamétrico en comparación con sistemas estándar de medición de electrocardiograma, frecuencia cardiaca, frecuencia respiratoria y temperatura. Se incluyeron 18 perros sanos anestesiados para procedimientos menores (castración, limpieza de boca) cuyas constantes vitales (trazado electrocardiográfico, frecuencia cardiaca, frecuencia respiratoria y temperatura) fueron monitorizadas simultáneamente de forma seriada por un sistema inalámbrico de monitorización y equipos de medición tradicionales considerados *gold standard*. Se obtuvieron trazados electrocardiográficos de buena calidad comparable entre ambos métodos (inalámbrico y papel) que permitían evaluar en tiempo real el ritmo sinusal y diversas alteraciones del mismo. Las medidas de duración y voltaje variaron significativamente entre métodos. Los valores de frecuencia cardiaca, respiratoria y temperatura entre el dispositivo inalámbrico y los monitores estándar no mostraron diferencias significativas, con valores excelentes de correlación intraclase (p<0,001). La sensibilidad del contraste fue de 4,9 latidos por minuto para la FC, 2,6 respiraciones por minuto para la FR y 0,16 ºC para la temperatura. Se concluye que el sistema de monitorización inalámbrica evaluado proporciona datos de calidad adecuada y suficiente para un uso clínico en las condiciones descritas en este estudio.

Palabras clave: telesalud, telemedicina, telemonitorización, inalámbrico.
Keywords: telehealth, telemedicine, telemonitorization, wireless.

Clin Vet Peq Anim **2021**, 41 (4): 231-240

Introducción

La Asociación Americana de Medicina Veterinaria (*American Veterinary Medical Association*, AVMA) define la telesalud como un término amplio que implica el uso de la tecnología para aportar información para el cuidado, la educación y la atención sanitaria de forma remota. Dentro del paraguas de este término distingue varias subcategorías: telemedicina, teletriaje, teleavisos, teleconsulta, telecomunicación, telesupervisión, telemonitorización y prescripción electrónica.[1] Según esta clasificación, la telemonitorización surge como una disciplina médica en la que diversos aspectos de la salud de los pacientes pueden ser monitorizados a distancia. Esta disciplina se nutre de la existencia de dispositivos dirigidos especialmente a la recopilación y transmisión de datos médicos, como pueden ser monitores de glucemia, de temperatura, frecuencia cardiaca, etc. La información aportada puede entonces servir de base para la práctica de otras disciplinas que se integran en el concepto AVMA de telesalud, tales como la disponibilidad de avisos que permitan prevenir situaciones de riesgo (teleavisos y teletriaje) que podrían gestionarse mediante telecomunicación y/o teleconsulta, o la posibilidad de mantener una telemonitorización en determinados contextos de riesgo de enfermedad o complicaciones de la misma. Mediante la integración analítica de múltiples datos y el desarrollo y aplicación de algoritmos, puede identificarse precozmente y/o contribuir a la vigilancia digital de

Contacto: talavera@um.es

enfermedades.[2-5]

La disponibilidad de dispositivos adecuados para su uso en telemedicina requiere avances en conectividad y tecnología digital cuyo desarrollo en medicina veterinaria está aumentando rápidamente.[2,3,6] Los acelerómetros se han utilizado en humanos para el análisis de la marcha, así como el estudio de los ritmos circadianos, la predicción de eventos adversos para la salud y el gasto de energía.[4] Se han utilizado en caballos durante décadas para detectar y controlar la cojera, para el estudio de los patrones de descanso y en animales salvajes para rastrear el comportamiento.[7,8] En perros, los acelerómetros se han utilizado para controlar la cantidad de actividad, los tipos de actividad, la disfunción cognitiva y la detección de cojera.[3,9,10] Se han validado también diferentes dispositivos portátiles de lectura de electrocardiograma en varias especies animales.[11,12] Sin embargo, son escasas las referencias en la literatura al uso de dispositivos multiparamétricos que combinen el uso de acelerómetros y la recogida de datos de constantes vitales. El potencial médico-científico de estos dispositivos es enorme y su desarrollo y validación lleva asociado un carácter disruptor y altamente innovador.

El desarrollo de la tecnología apropiada para la confección de este tipo de dispositivos ha de realizarse en paralelo a la evaluación apropiada de la validez de los datos obtenidos, ya que la potencial utilidad de dichos dispositivos se basa en la precisión de la información aportada. El objetivo del presente estudio fue determinar la fiabilidad de las medidas de temperatura, frecuencia cardiaca y respiratoria y calidad de gráficas y medidas electrocardiográficas aportadas por un dispositivo comercial multiparamétrico diseñado para su utilización en telemonitorización.

Materiales y métodos

Animales

El estudio se ha realizado con una muestra de 18 perros, en todos los cuales se completó el protocolo de estudio previsto y se obtuvieron registros válidos para el análisis. En todos los casos se trataba de pacientes voluntarios provenientes de propietarios particulares del Hospital Veterinario de la Universidad de Murcia que fueron convenientemente informados. Los candidatos empleados eran perros sanos sometidos a anestesia para la realización de procedimientos electivos menores, principalmente castración o limpieza de boca. Debido a que los arneses invaden parte del abdomen, se seleccionaron principalmente candidatos macho (castración), siendo el sexo irrelevante cuando se trataba de procedimientos no abdominales.

Equipos

Se han utilizado los siguientes equipos para el estudio:

- Dispositivo multiparamétrico de monitorización inalámbrica (Dinbeat UNO®, Dindog Tech, Barcelona). Consta de arneses de tela de varias tallas preparados para albergar los electrodos (3), el sensor de temperatura y el monitor de bolsillo inalámbrico (UNO). El monitor de bolsillo inalámbrico se enlaza mediante bluetooth con un procesador en red (HUB) que recibe los datos y los envía en tiempo real al servidor web (Fig. 1A).
- Monitor multiparamétrico (Cardiocap II, Datex Ohmeda, Madrid) como monitor *gold standard* de referencia para medidas de frecuencia cardiaca (FC), electrocardiograma (ECG) y temperatura (Tª).
- Monitor respiratorio (RGM 5250, Datex Ohmeda, Madrid) como monitor *gold standard* de referencia para frecuencia respiratoria (FR).
- Electrocardiógrafo digital de 12 canales (AR1200 VIEW BT, Cardioline, Cavareno) y papel termosensible milimetrado específico.
- Termómetro rectal (Datex Ohmeda; Madrid).

Métodos

Todos los procedimientos con los animales contaron con las autorizaciones pertinentes del Comité de Ética de Experimentación Animal de la Universidad de Murcia (código 282/2016) y del Órgano Habilitado de la Comunidad Autónoma de Murcia (código de identificación: A13170803).

El procedimiento para la toma de datos era el siguiente:

- Los/as propietarios/as de los animales candidatos eran informados del estudio y, si aceptaban participar, firmaban el correspondiente consentimiento informado.
- Los animales eran premedicados y la anestesia inducida de acuerdo al protocolo clínico indicado en cada caso y bajo la responsabilidad del personal del Servicio de Anestesia.
- Tras la inducción anestésica del paciente y antes de su entrada en quirófano se colocaba el arnés. Se procedía a dar de alta al paciente en la interfaz web, se comprobaba la correcta colocación y lectura de los sensores y se iniciaba la grabación de datos. Se comprobaba igualmente la sincronización horaria entre el arnés y el operador responsable del registro de los datos.
- Realización del ECG en papel: se obtenía un ECG de 6 derivaciones estándar de los miembros que incluía al menos 15 segundos de cada derivación. Dicho registro se obtenía una vez colocado el arnés justo antes de la entrada del paciente a quiró-

fano. Se anotaba la fecha y hora exacta de inicio de cada registro, así como los datos identificativos del paciente.

- Obtención de valores de FC, FR y temperatura corporal: Al principio del estudio se procedió al calibrado técnico de los monitores anestésicos que se usaron en el estudio. Durante el tiempo de anestesia se tomaban medidas de los tres parámetros cada 5 minutos, anotando valor y hora exacta de recogida, así como cualquier evento que se considerase de interés (cambio de posición del paciente, momento clave del procedimiento, administración de fármacos, evento fisiológico u otros). Los valores en los mismos puntos de control horario correspondientes del sistema de monitorización inalámbrica se obtuvieron extrayendo *offline* los archivos de las sesiones de los pacientes en formato .xls, proporcionados por la interfaz web del sistema.
- Interpretación de los registros electrocardiográficos: Se realizó un estudio del ritmo cardiaco basado en la relación entre las ondas P y el QRS, la regularidad de la distancia entre complejos QRS y su morfología. Se realizó una medición de las ondas y los intervalos de cada ECG en papel mediante método manual con regla milimetrada, y del correspondiente registro del dispositivo multiparamétrico inalámbrico mediante el cáliper que incluye la aplicación web (duración) y de manera visual usando el fondo milimetrado (voltaje). En todos los casos las mediciones y evaluación de calidad se realizaron en los registros sincronizados (obtenidos por ambos métodos en el mismo punto de control horario). La calidad de los registros tomados con cada tecnología se clasificó de acuerdo a la siguiente escala:
    - 5. Muy buena: El trazado presenta un reducido/nulo número de artefactos, la línea de base no presenta interferencias y las ondas son identificables con claridad. Su lectura es posible durante todo el registro.
    - 4. Buena: El trazado presenta un mayor número de artefactos, la línea base puede contener interferencias durante un período del trazado, las ondas son identificables con claridad. Su lectura es posible durante todo el trazado
    - 3. Aceptable: El trazado presenta abundantes artefactos y la línea base interferencias, lo que dificulta la lectura del registro aunque las ondas son razonablemente reconocibles en más de un periodo. Su lectura no es posible durante todo el trazado.
    - 2. Mala: El trazado presenta gran número de artefactos y la línea base interferencias, lo que dificulta o impide la lectura del registro durante un período del mismo. Solo son interpretables ondas o complejos aislados, pero pueden obtenerse medidas.
    - 1. No aceptable: El registro no es susceptible de lectura.

Análisis estadístico

Para el análisis estadístico, los datos recogidos fueron trasladados a hojas de cálculo creadas *ad hoc* en las que se incluían todas las variables de interés. Los valores de FC, FR y Tª de los monitores de referencia eran anotados manualmente en hojas físicas y luego trasladados a las hojas de cálculo. Los valores equivalentes procedentes del dispositivo de monitorización inalámbrica se obtenían de las hojas de cálculo correspondientes a partir de las sesiones web, obteniendo la media de los valores aportados correspondientes al minuto en el que se anotaron las medidas manuales. Los valores de calidad de los registros, voltaje y duración de ondas e intervalos se registraron en una hoja de cálculo diferente y se analizaron independientemente. Se obtuvieron valores medios y estadísticos de dispersión y variabilidad de las diferentes sesiones para ambas metodologías (dispositivo inalámbrico y métodos *gold standard*). A partir de las medias obtenidas a diferentes tiempos, o bien de los valores individuales, se realizaron test de comparación tanto paramétricos como no paramétricos en función de la distribución de los datos tras los test de normalidad (Shapiro-Wilk y Kolmogorov-Smirnov). Para las comparaciones entre los dos métodos, para los valores de FC, FR y Tª, se realizaron estudios de correlación (Spearman y Pearson, según correspondiera). Las diferencias entre ambos métodos se analizaron mediante tests de medidas repetidas (T de Student o de Wilcoxon, según correspondiera). La concordancia se analizó mediante el cálculo del coeficiente de correlación intraclase considerando la escala de interpretación: < 0,40: Pobre; 0,40-0,59: Suficiente; 0,60-0,74: Bueno; 0,75-1: Excelente. El efecto del factor intrasujeto "perro" y del factor intersujeto "punto de control" se analizó mediante ANOVA de medidas repetidas usando un modelo lineal generalizado (GLM). Finalmente, se obtuvieron gráficos de dispersión con cálculo de ecuaciones y coeficientes de regresión y gráficos de Bland-Altman para evaluar el grado de acuerdo. Para la generación de las matrices de datos se empleó Microsoft Excel y para el análisis estadístico se empleó el paquete SPSS 24.0. Los resultados se consideraron estadísticamente significativos si el valor de p era inferior a 0,05. Los cálculos de potencia de contraste se realizaron a partir de la interfaz web

GRANMO (https://www.imim.es/ofertadeserveis/software-public/granmo/).

Resultados

Protocolo técnico

El dispositivo implica la utilización de una serie de arneses de varias tallas, así como elementos de tela para adaptar los arneses a perros con tamaños entre 2 tallas (Fig. 1A). Estos arneses se colocan fácilmente y quedan bien adaptados, con o sin ayuda de los adaptadores. Los bolsillos con los electrodos son escamoteables (Fig. 1B), lo que facilita la depilación de la zona concreta donde se coloca el electrodo adhesivo. Ocasionalmente, la rigidez del arnés facilitó el plegado de los electrodos y consiguiente reducción/pérdida de contacto, por lo que es conveniente que el arnés se encuentre bien adaptado al paciente, así como procurar el empleo de electrodos adhesivos de buena calidad y correctamente colocados sobre la piel depilada. Una vez colocado el sistema, la conexión entre el módulo de bolsillo y el receptor de red (HUB) se produce de manera rápida y estable, si bien fueron necesarias varias actualizaciones e intervenciones técnicas para depurar errores al principio del estudio. El protocolo de alta de paciente en la interfaz web e inicio de monitorización es sencillo y rápido.

Figura 1. (**A**) Componentes del equipo de monitorización multiparamétrica inalámbrica empleada en el estudio: arnés y extensor (1), receptor de bolsillo (2), sensor de temperatura (3), electrodos adhesivos (4), electrodos de botón (5). (**B**) Dispositivo colocado en un perro. Nótese la zona depilada justo en la ventana del electrodo escamoteable y el electrodo adhesivo colocado listo para acoplarse.

Morfología del ECG

Una vez se establece la conexión entre el monitor de bolsillo y el receptor web, la plataforma web muestra una gráfica de ECG de buena calidad (Fig. 2A) y que, en general, se asemeja en forma y aspecto a una derivación II (onda P y deflexión principal del QRS positiva). En estos casos, las ondas son perfectamente distinguibles y medibles, pudiendo detectarse con facilidad y fiabilidad alteraciones como la presencia de arritmia sinusal (Fig. 2B) o bloqueo atrioventricular (Fig. 3). Sin embargo, la señal es sensible al movimiento y al mal contacto electrodos-piel, exhibiendo en estos casos diversos tipos de artefactos hasta la pérdida de señal legible (Fig. 4). Respecto a la calidad de los registros, la distribución de categorías de calidad fue homogénea entre ambos métodos. El 88 % de los registros de papel y el 65 % de los del dispositivo en estudio presentaban calidad 5. La porción del ECG que más a menudo difiere en apariencia del ECG en papel (derivación II) es la onda T (Fig. 5).

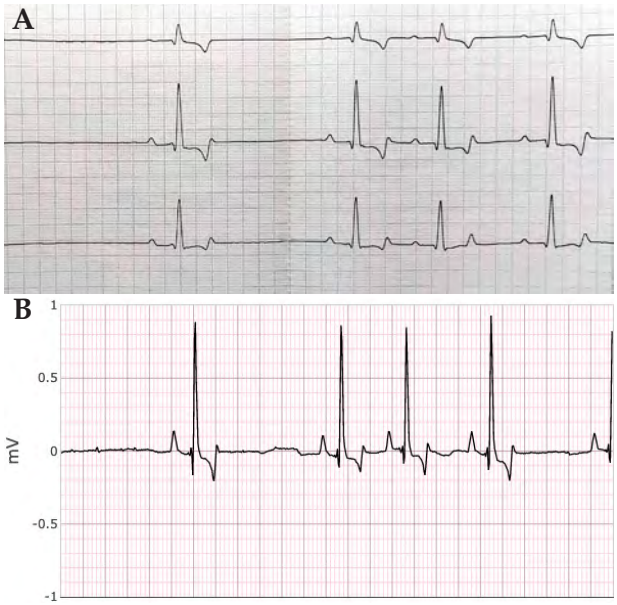

Figura 2. Trazados electrocardiográficos del mismo perro obtenidos mediante electrocardiógrafo de referencia en papel (**A**; 10 mm/mV, 50 mm/s) y de su correspondiente registro Dinbeat (**B**; 10 mm/mV, 25 mm/s). La morfología del trazado Dinbeat es análoga a la derivación II del registro en papel (centro). En ambos casos se muestran ejemplos de registros de buena calidad (calidad 5) y se evidencia la presencia de arritmia sinusal.

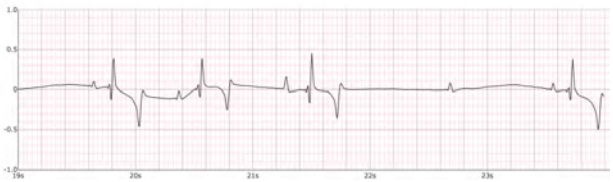

Figura 3. Trazado electrocardiográfico Dinbeat mostrando un bloqueo atrioventricular de 2º grado (onda P no seguida de QRS). 10 mm/mV, 25 mm/s.

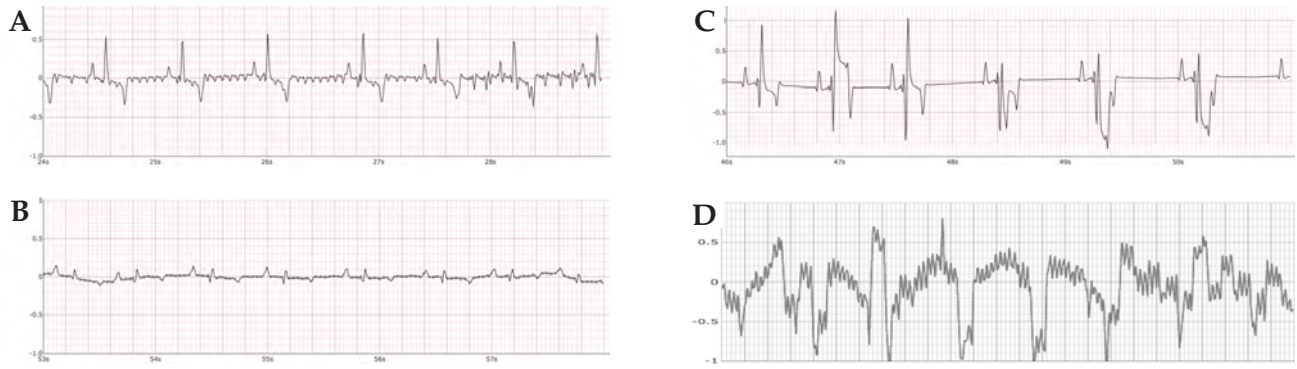

Figura 4. Registros electrocardiográficos Dinbeat mostrando diversos grados de alteraciones que determinan su clasificación como calidad 4 (**A**), 3 (**B**), 2 (**C**) y 1 (**D**). 10 mm/mV, 25 mm/s.

Figura 5. Registros electrocardiográficos en papel del mismo perro. (**A**) DII, 10 mm/mv, 50 mm/s. (**B**) Dinbeat, 10 mm/mV, 25 mm/s. Nótese como la onda T aparece exageradamente negativa en el registro Dinbeat.

Valores de ondas e intervalos electrocardiográficos

Respecto a la duración de ondas e intervalos electrocardiográficos (Tabla 1), las medidas obtenidas a partir de los registros del equipo de monitorización inalámbrica resultaron significativamente más altas para la duración de la onda P, siendo no significativa la correlación entre ambos sistemas para la duración de la P. Las diferencias de duración para el resto de ondas e intervalos entre ambos métodos no fueron significativas. El coeficiente de correlación intraclase resultó pobre para la duración del QRS, pero excelente para el intervalo PQ y QT.

En relación al voltaje de ondas electrocardiográficas (Tabla 2), las diferencias entre las medidas obtenidas a partir de los registros del dispositivo de monitorización inalámbrica fueron significativamente más bajas para el voltaje de Q, R y T. Para ninguna de las ondas la correlación ente los voltajes obtenidos del ECG en papel y con el dispositivo de monitorización inalámbrica fue significativa. Los coeficientes de correlación intraclase fueron bajos para todas las comparaciones.

Valores de FC, FR y Tª

Los resultados de la comparación fueron de muy buenos a excelentes, denotando un alto grado de acuerdo

Tabla 1. Resultados de la comparación cuantitativa entre el dispositivo inalámbrico (DINB) y el electrocardiograma en papel para las medidas de duración de ondas e intervalos (milisegundos)

	P		PQ		QRS		QT	
	PAPEL	DINB	PAPEL	DINB	PAPEL	DINB	PAPEL	DINB
Media	44,71	57,88	127,06	132,71	67,65	71,53	278,24	269,18
DE	8,0	12,50	28,89	32,75	9,03	12,48	40,66	34,52
Rango	40-60	40-80	80-180	88-184	50-80	48-96	220-380	208-344
Paired T test	p<0,001		p=0,236		p=0,250		p=0,068	
Wilcoxon	p=0,002		p=0,271		p=0,267		p=0,078	
Coeficiente correlación (Pearson/ Spearman)	0,456 (p=0,066) / 0,437 (p=0,079)		0,819 (p<0,001) / 0,832 (p<0,001)		0,256 (p=0,322) / 0,205 (p=0,430)		0,883 (p<0,001) / 0,783 (p<0,001)	
Coeficiente correlación intraclase	0,586 (p=0,044)		0,897 (p<0,001)		0,391 (p=0,166)		0,931 (p<0,001)	

DE: desviación estándar.

Tabla 2. Resultados de la comparación cuantitativa entre el dispositivo Dinbeat y el electrocardiograma en papel para las medidas de voltaje de las ondas (milivoltios, mV)

	P		Q		R		S		T	
	PAPEL	DINB	PAPEL	DINB	PAPEL	DINB	PAPEL	DINB	PAPEL	DINB
Media	0,21	0,18	0,26	0,14	1,62	0,63	0,15	0,11	0,56	0,37
DE	0,10	0,07	0,27	0,11	0,64	0,29	0,12	0,20	0,21	0,28
Rango	0,1-0,5	0,1-0,4	0-1,2	0-0,4	0,3-2,9	0,1-0,95	0-0,4	0-0,7	0,16-0,85	0,05-1
Paired T test	p=0,236		p=0,102		p<0,001		p=0,564		p=0,041	
Wilcoxon	p=0,271		p=0,024		p<0,001		p=0,270		p=0,039	
Coeficiente correlación (Pearson/ Spearman)	0,404 (p=0,108) / 0,583 (p=0,14)		0,078 (p=0,766) / 0,363 (p=0,152)		0,262 (p=0310) / 0,111 (p=0,671)		0,121 (p=0,644) / 0,153 (p=0,557)		-0,008 (p=0,975) / -0,046 (p=0,86)	
Coeficiente correlación intraclase	0,556 (p=0,057)		0,104 (p=0,415)		0,332 (p=0,214)		0,193 (p=0,336)		-0,016 (p=0,512)	

DE: desviación estándar.

Tabla 3. Resultados de la comparación cuantitativa entre el dispositivo Dinbeat y monitores anestésicos para los parámetros frecuencia cardiaca (FC), frecuencia respiratoria (FR) y temperatura corporal (Tª)

	FC (lpm)		FR (rpm)		Tª (ºC)	
	Dinbeat	Monitor	Dinbeat	Monitor	Dinbeat	Monitor
N (medidas pareadas)	132	132	120	131	123	129
Media	60,27	67,20	20,25	16,97	37,63	37,68
DE	23,88	18,32	8,12	7,79	0,88	1,04
Rango	17-130	31-108	6-65	5-44	35,2-38,7	34-39
CV%	39,62	27,26	40,10	45,90	2,33	2,76
Bias (diferencia media)	-6,92		2,92		-0,12	
DE (diferencias)	17,17		8,63		0,54	
IC 95 %	(-9,88)-(-3,96)		1,35-4,48		(-0,21)-(-0,19)	
Paired T test	p<0,001		p<0,001		p=0,019	
Wilcoxon	p<0,001		p<0,001		p=0,006	
Coeficiente correlación (Pearson/ Spearman)	0,698 (p<0,001) / 0,618 (p<0,001)		0,420 (p<0,001) / 0,601 (p<0,001)		0,839 (p<0,001) / 0,856 (p<0,001)	
Coeficiente correlación intraclase	0,805 (p<0,001) (Excelente)		0,600 (p<0,001) (Bueno)		0,908 (p<0,001) (Excelente)	
GLM-Efecto perro	p<0,001		p<0,001		p<0,001	
GLM-Efecto punto de control	p=0,308		p=0,254		p=0,879	
Potencia contraste	Sensibilidad: 4,9 lpm Alfa: 0,05 Beta: 0.10		Sensibilidad: 2,6 rpm Alfa: 0,05 Beta: 0,10		Sensibilidad: 0,16 ºC Alfa: 0,05 Beta: 0,10	

DE: desviación estándar. estándar; GLM: ANOVA de medidas repetidas mediante modelo lineal generalizado; CV%: coeficiente de variación; IC: intervalos de confianza.

entre los dos métodos para la estimación de los 3 parámetros (Tabla 3). Así, no se obtuvieron diferencias significativas entre métodos para ninguna de las 3 variables, las correlaciones entre las medidas de ambos métodos fueron significativas y los coeficientes de correlación intraclase fueron de bueno (FR) a excelente (FC, Tª) con significaciones de p<0,001 en los 3 casos. El análisis de ANOVA GLM mostró diferencias entre perros para los

3 parámetros detectables por ambos sistemas y reflejó la ausencia de diferencias entre los puntos de control para cada animal, lo que añade solidez a la comparación. La sensibilidad del contraste fue de 4,9 latidos por minuto para la FC, 2,6 respiraciones por minuto para la FR y 0,16 ºC para la Tª (Tabla 3). En las Figuras 6 y 7 se

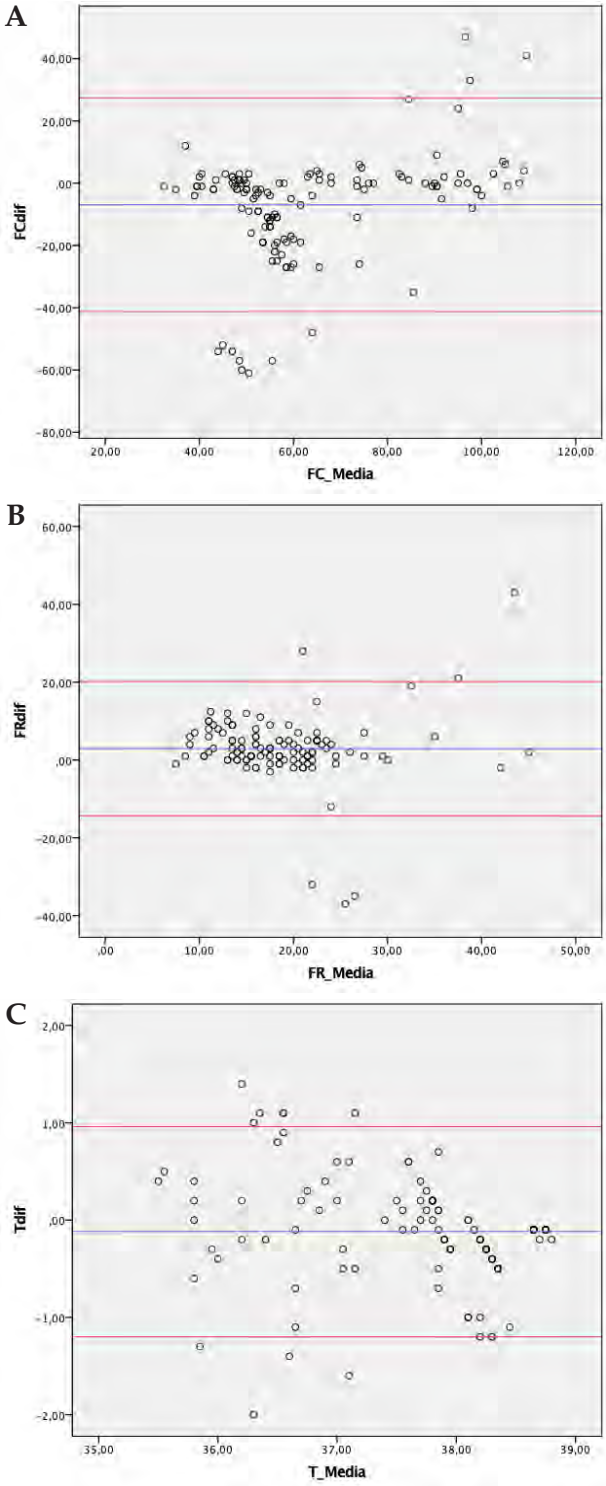

Figura 6. Gráficos de límites de acuerdo (Bland-Altman) mostrando diferencias entre valores obtenidos mediante medición del ECG en papel y por el dispositivo inalámbrico para la frecuencia cardiaca (**A**), monitor anestésico y dispositivo inalámbrico para la frecuencia respiratoria (**B**) y termómetro rectal y dispositivo inalámbrico para la temperatura (**C**).

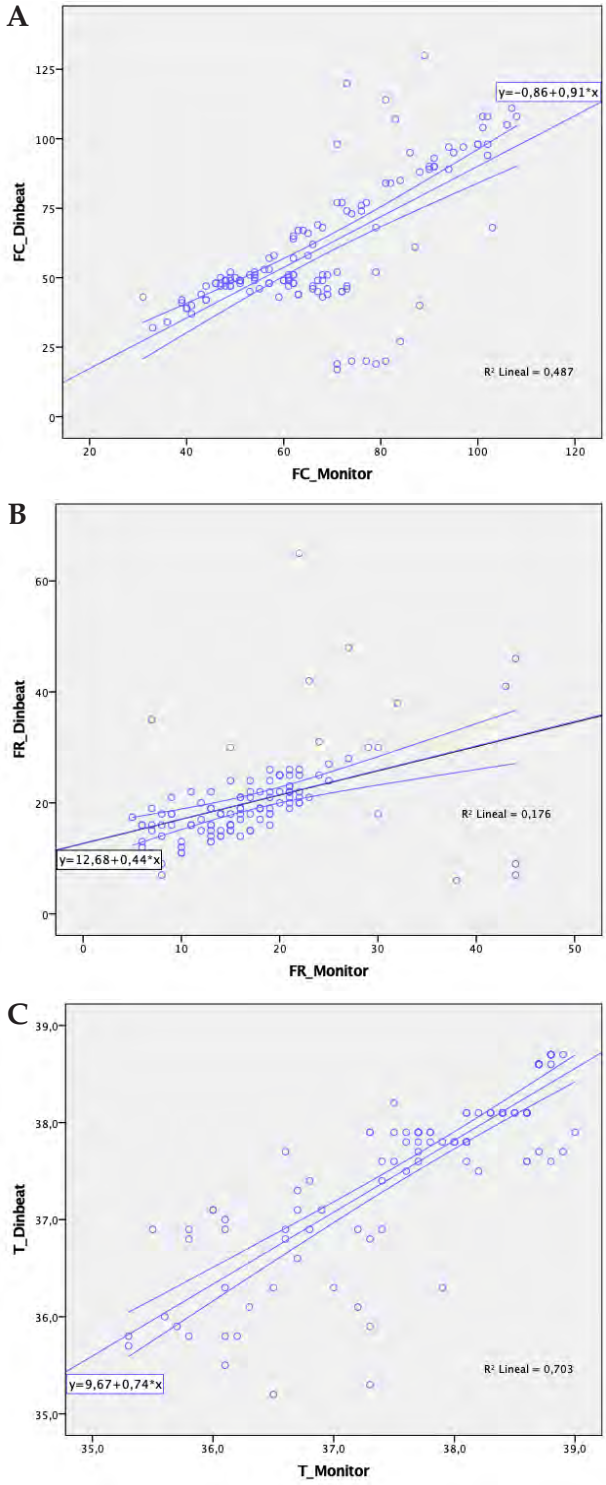

Figura 7. Gráficos de dispersión mostrando los resultados del análisis de regresión entre el sistema inalámbrico y los métodos estándar, incluyendo la ecuación y el coeficiente de regresión, para distintos parámetros. (**A**) Frecuencia cardiaca. (**B**) Frecuencia respiratoria. (**C**) Temperatura.

muestran, respectivamente, los resultados del análisis de grado de acuerdo (gráficos de Bland-Altman) y del análisis de regresión (gráficos de dispersión con cálculo de ecuaciones y coeficientes de regresión).

Discusión

El desarrollo de dispositivos inalámbricos que aporten información médica escenifica la sinergia entre el desarrollo tecnológico (tecnología digital y conectividad a corta y larga distancia) y el cuidado de la salud.[3,13] Ello ocurre en paralelo a los avances en dispositivos inteligentes que se trasladan a la vida diaria y que vienen transformando la sociedad hacia una cada vez mayor predisposición al uso de la información a distancia a través de aplicaciones móviles y/o portales web. La telesalud está llamada a ser una disciplina médica en claro auge y que requiere de esfuerzo tecnológico, pero también científico para responder apropiadamente a las preguntas sobre la verdadera validez y fiabilidad de aquellos dispositivos que pretendan utilizarse con fines médicos. Este estudio demuestra que un dispositivo inalámbrico desarrollado y comercializado para su uso médico veterinario aporta información útil y fiable con potencial para su uso en telemonitorización, teleavisos y teletriaje.

El ECG representa una técnica no invasiva, sencilla y barata para obtener información precisa sobre la frecuencia cardiaca y evaluar trastornos del ritmo y la conducción intracardiaca, aportando información de utilidad pronóstica.[12,14] El sistema estándar de recogida de un ECG requiere un sistema de derivaciones ápex-base mediante el empleo de un electrocardiógrafo, electrodos y cables.[12,14] Este sistema requiere que el paciente se encuentre en un centro médico veterinario y tenga su movilidad restringida mientras se somete a la prueba. La monitorización Holter 24 h se ha empleado desde hace décadas utilizando el mismo sistema de electrodos ápex-base cuya información se recoge en dispositivos portátiles que el paciente porta de manera temporal mientras dura la monitorización.[15] Estos dispositivos graban la información que posteriormente será descargada a un ordenador y analizada semiautomáticamente con ayuda de software especializados. Sin embargo, ni el ECG en reposo ni los monitores Holter están diseñados ni permiten una monitorización constante a tiempo real y a distancia. Estas funciones son soportadas por el dispositivo analizado en este estudio, el cual es también capaz de trasladar alertas a tiempo real cuando la frecuencia cardiaca sube o baja de ciertos límites, además de la grabación del registro para su análisis posterior. Carece, no obstante, de un software avanzado de análisis automático que aporte los datos que aporta un Holter para la caracterización de arritmias.

El dispositivo inalámbrico evaluado en este estudio mostró en la mayoría de los casos registros electrocardiográficos claramente legibles y de aspecto equivalente a una derivación II del ECG en papel con porcentajes de calidad de registro similares. Estos datos son análogos a estudios previos donde se han comparado trazados electrocardiográficos obtenidos con electrocardiógrafos convencionales de aquellos obtenidos mediante sistema bipolar con teléfonos móviles en humanos[16] y diversas especies animales.[12,17,18] Los artefactos por interferencia eléctrica se registraron también con frecuencia similar. En el caso del dispositivo inalámbrico evaluado en este estudio los artefactos por problemas de contacto fueron relativamente comunes, lo que es razonable esperar de un dispositivo que está previsto que permanezca colocado durante mucho tiempo. En este sentido, es muy recomendable ser meticuloso en la depilación de la zona que debe cubrir el electrodo adhesivo y que este sea de buena calidad para asegurar una correcta adherencia y, por tanto, un buen contacto. Igualmente importante es la colocación del arnés de manera que no permita giros o pliegues que traccionen los electrodos y puedan contribuir a su despegue, máxime cuando el dispositivo se pretenda colocar en perros conscientes con movimiento libre.

Más allá de la visualización de las ondas electrocardiográficas y su relación entre ellas (lo que resulta básico y fundamental para establecer posibles alteraciones del ritmo), el ECG generado por el dispositivo móvil evaluado en este estudio ofrece desvíos significativos en las medidas cuantitativas de ondas e intervalos, tanto en duración (sobre todo de la onda P) como en voltaje (sobre todo la onda T). Este aspecto difiere de otros dispositivos, tales como smartphones, que han mostrado buena sensibilidad en diversas especies,[12,17,18] si bien no previstos para la monitorización a distancia ni durante largos periodos. Ello implica que, aunque puede considerarse una guía precisa de los valores de frecuencia cardiaca y para identificar la relación entre ondas P y complejos QRS, la información sobre las medidas debe realizarse sobre un trazado obtenido con protocolo estandarizado para ECG en reposo.[14]

Este estudio se realizó específicamente en perros anestesiados, entendiendo que el movimiento libre característico de un animal consciente podría contribuir a generar fuentes de variación en los resultados. No obstante, deberían conducirse estudios futuros con perros conscientes para contrastar si la fiabilidad del dispositivo es análoga a la encontrada en este estudio. Estos estudios podrían combinarse con otras características que incluye el dispositivo y que no fueron utilizadas en este

estudio por tratarse de animales esencialmente inmóviles. Podrían, por ejemplo, combinarse los resultados provenientes del sensor de posición y de ladrido, con objeto de establecer posibles patrones comportamentales y parámetros de frecuencia cardiaca, respiratoria y temperatura. Estos datos combinados podrían generar algoritmos con aplicación médica acerca de estados de salud/enfermedad concretos, como ya se ha probado previamente en estudios en perros con el uso de collares dotados de acelerómetros para clasificar el estado comportamental del animal que lo transporta.[2-4] La combinación con la información de la variabilidad de la frecuencia cardiaca ha demostrado previamente su utilidad para predecir ataques epilépticos en personas.[19] El uso combinado con sistemas GPS (*global positioning system*) podría también ser de utilidad, como se ha demostrado en estudios previos en perros, para identificar y cuantificar el grado de afectación por osteoartritis de cadera.[10] Desde la perspectiva emocional, pero también comercial, este tipo de dispositivos ofrecen la posibilidad de dar a los propietarios de los animales monitorizados la alternativa de acceder *online* a los datos de monitorización de su mascota, lo que les supone en ciertos casos un plus de tranquilidad y satisfacción con la atención veterinaria prestada. No en vano, para muchos expertos en inteligencia artificial y telesalud, su incorporación a la práctica médica veterinaria será prácticamente imperativa en los próximos años.[13] Esto contrasta con los hallazgos de estudios recientes que indican que el conocimiento general de los veterinarios acerca del concepto global de telesalud y los componentes necesarios para su desarrollo son claramente insuficientes en la actualidad.[5]

En conclusión, el dispositivo inalámbrico multiparamétrico evaluado en este estudio ofrece una alta fiabilidad en la obtención de gráficas electrocardiográficas para una primera evaluación del ritmo, cálculo de frecuencia cardiaca, frecuencia respiratoria y temperatura en perros anestesiados. Esta información es accesible de manera remota siempre que se disponga de una conexión a internet y puede almacenarse para su evaluación diferida. La posibilidad adicional de programar límites en estos parámetros que generen avisos automatizados confiere al dispositivo un alto potencial para su uso en telesalud, en sus variantes de telemonitorización, teleavisos y teletriaje. Esto incluye el seguimiento clínico de pacientes hospitalizados, donde un aumento en la cantidad y disponibilidad de datos sobre la evolución clínica puede contribuir a intervenciones más rápidas y precisas. La posibilidad de estudio de grandes cantidades de estos datos en perros con diferentes enfermedades le confiere también potencial para la generación de algoritmos que contribuyan al diagnóstico precoz de enfermedades, estadificación de riesgos y seguimiento/monitorización.

Agradecimientos

Los autores agradecen la realización de este estudio a los propietarios de los animales que libremente accedieron a participar, así como a los compañeros del Hospital Veterinario que amablemente prestaron su colaboración de diversas maneras.

Fuente de financiación: los autores reconocen el apoyo técnico y financiero otorgado por la empresa Dindog Tech, fabricante del equipo de monitorización multiparamétrica inalámbrica Dinbeat UNO®.

Conflicto de intereses: los autores declaran no tener ningún conflicto de interés potencial con respecto a la investigación, auditoría y/o publicación de este artículo.

Summary

Telemonitoring is a variant of telehealth that is based on the use of wireless devices that provide information on health-related parameters. Wireless technology opens the door to the application of constant multiparametric monitoring in conscious patients, exceeding the limit associated with the need for wires inherent in current monitors. The objective of this study was to assess the efficacy of a multiparametric wireless monitoring system in comparison with standard electrocardiogram, heart rate, respiratory rate and temperature measurement systems. Eighteen healthy dogs anesthetized for minor procedures (castration and dental cleaning) were included. Vital signs (electrocardiographic tracing, heart rate, respiratory rate and temperature) were monitored simultaneously by a wireless monitoring system and traditional gold standard measuring equipment. Electrocardiographic tracings of good quality comparable between both methods (wireless and paper) were obtained, which allowed real-time evaluation of sinus rhythm and its several alterations. Duration and voltage measurements varied significantly. The heart rate, respiratory rate and temperature values between methods did not show significant differences, with excellent intraclass correlation values (P <0.001). The contrast sensitivity was 4.9 beats per minute, 2.6 breaths per minute and 0.16 ºC. It is concluded that the evaluated wireless monitoring system provides data of adequate quality for clinical use under these study conditions.

Bibliografía

1. American Journal of Veterinary Medical Association. AVMA guidelines for the use of telehealth in veterinary practice: Implementing connected care. American Veterinary Medical Association, Schaumburg, IL. 2021. ISBN [978-1-882691-55-5]. *https://www.avma.org/sites/default/files/2021-01/AVMA-Veterinary-Telehealth-Guidelines.pdf.* Último acceso: 16/08/2021.

2. Hay SI, George DB, Moyes CL, Brownstein JS. Big data opportunities for global infectious disease surveillance. *PLoS Med* 2013; 10(4): e1001413.

3. den Uijl I, Gómez Álvarez CB, Bartram D, *et al*. External validation of a collar-mounted triaxial accelerometer for second-by-second monitoring of eight behavioural states in dogs. *PLoS ONE* 2017; 12(11): e0188481.

4. Gillain S, Boutaayamou M, Dardenne N, *et al*. Data set of healthy old people assessed for three walking conditions using accelerometric and opto-electronic methods. *Aging Clin Exp Res* 2017; 29(6): 1201-1209.

5. Watson, K., Wells, J., Sharma, M. *et al*. A survey of knowledge and use of telehealth among veterinarians. *BMC Vet Res* 2019;15: 474.

6. Hess L. Telemedicine: The Future of Veterinary Practice. *J Avian Med Surg* 2017; 31(2): 165-171.

7. DuBois C, Zakrajsek E, Haley DB, Merkies K. Validation of triaxial accelerometers to measure the lying behaviour of adult domestic horses. *Animal* 2015; 9(1): 110-114.

8. Keegan KG, Wilson DA, Kramer J, *et al*. Comparison of a body-mounted inertial sensor system–based method with subjective evaluation for detection of lameness in horses. *Am J Vet Res* 2012; 74(1): 17-24.

9. Hansen BD, Lascelles BDX, Keene BW, Adams AK, Thomson AE. Evaluation of an accelerometer for at-home monitoring of spontaneous activity in dogs. *Am J Vet Res* 2007; 68(5): 468-475.

10. Bruno EA, Guthrie JW, Ellwood SA, Mellanby RJ, Clements DN. Global Positioning System Derived Performance Measures Are Responsive Indicators of Physical Activity, Disease and the Success of Clinical Treatments in Domestic Dogs. *PLOS ONE* 2015; 10(2): e0117094.

11. Kraus MS, Gelzer AR, Rishniw M. Detection of heart rate and rhythm with a smartphone-based electrocardiograph versus a reference standard electrocardiograph in dogs and cats. *J Am Vet Med Assoc* 2016; 249(2): 189-194.

12. Bonelli F, Vezzosi T, Meylan M, *et al*. Comparison of smartphone-based and standard base-apex electrocardiography in healthy dairy cows. *J Vet Intern Med* 2019 ; 33(2): 981-986.

13. Veterinary Practice. How will artificial intelligence impact the veterinary profession? *https://www.veterinary-practice.com/article/how-will-artificial-intelligence-impact-the-veterinary-profession*. Último acceso: 16/08/2021.

14. Tilley LP, Smith Jr FWK. Electrocardiography. En: Tilley LP, Smith Jr FWK, Oyama M, Sleeper MM: Manual of canine and feline cardiology. Fifth edition. Saunders Elsevier. Missouri USA, 2008; pp 49-76.

15. Sleepers MM. Special Diagnostic Techniques for Evaluation of Cardiac Disease. En: Tilley LP, Smith Jr FWK, Oyama M, Sleeper MM: Manual of canine and feline cardiology. Fifth edition. Saunders Elsevier. Missouri USA, 2016; pp 93-100.

16. Lowres N, Krass I, Neubeck L, *et al*. Atrial fibrillation screening in pharmacies using an iPhone ECG: a qualitative review of implementation. *Int J Clin Pharmacol* 2015; 37: 1111-1120.

17. Vezzosi T, Buralli C, Marchesotti F, *et al*. Diagnostic accuracy of a smartphone electrocardiograph in dogs: comparison with standard 6-lead electrocardiography. *Vet J* 2016; 216: 33-37.

18. Vezzosi T, Sgorbini M, Bonelli F, *et al*. Evaluation of a smartphone electrocardiograph in healthy horses: comparison with standard base-apex electrocardiography. *J Equine Vet Sci* 2018; 67: 61-65.

19. Billeci L, Marino D, Insana L, Vatti G, Varanini M. Patient-specific seizure prediction based on heart rate variability and recurrence quantification analysis. *PLoS One* 2018 ;13(9): e0204339.

WinVet

TU SOFTWARE DE GESTIÓN VETERINARIA
AHORA TE DA MUCHO MÁS

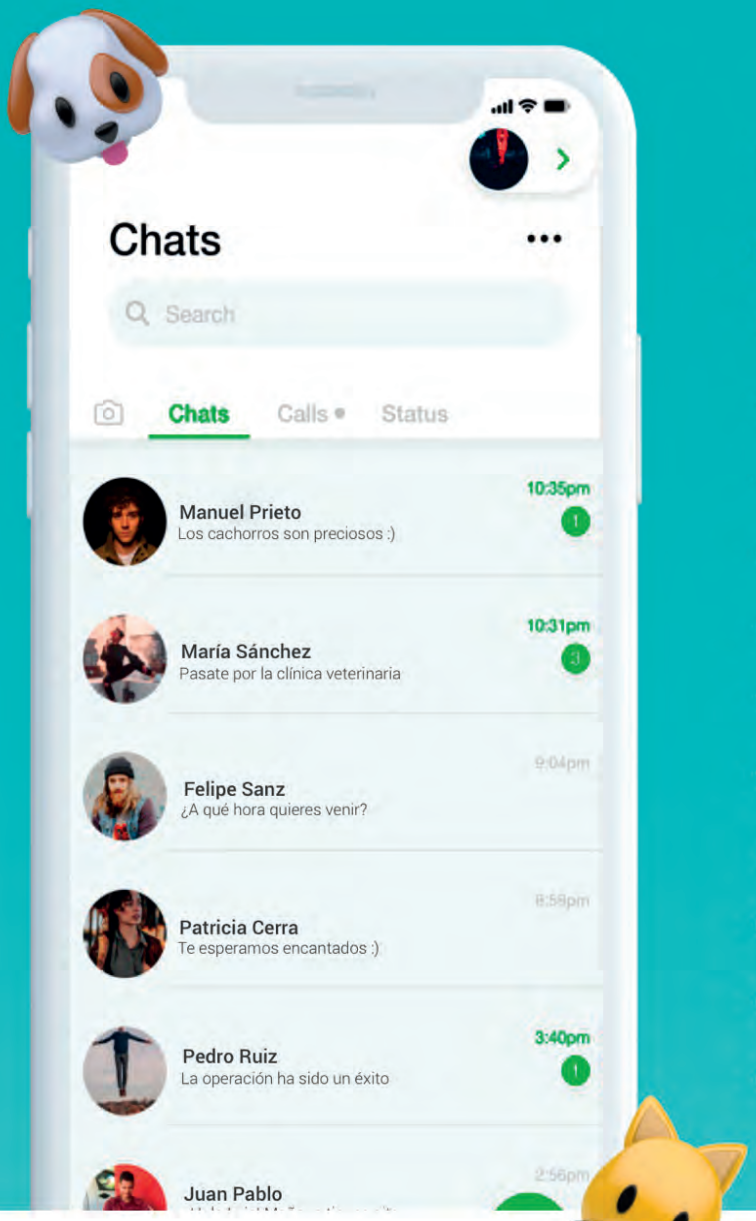

EN UN SOLO
CLICK COMUNICA
CON TUS CLIENTES

Envíos masivos de:

- Citas
- Recordatorios
- Desertores
- Encuestas
- Campañas

Envíos individuales:

- Informes
- Pruebas clínicas
- Mensajes

AHORA WINVET CONECTA CON WHATSAPP®

COMUNÍCATE CON TU CLIENTE

+34 91 181 25 90
contacta@qcompusoft.com
www.winvet.es

WhatsApp Messenger es una marca registrada de Facebook Inc, la cual se rige por sus propios términos.

Si necesitas un diurético necesitas Isemid®

Isemid®

Torasemida

Tan fácil como eficaz

Utilizado una vez al día como diurético de primera elección, aumenta la supervivencia de los perros tratados*

*comparado con el uso de furosemida

Isemid® Isemid 1 mg comprimidos masticables para perros (2,5-11,5 kg) . 1 mg de torasemida. Isemid 2 mg comprimidos masticables para perros (> 11,5-23 kg). 2mg de torasemida. Isemid 4 mg comprimidos masticables para perros (> 23-60 kg). 4 mg de torasemida. **Indicaciones:** Perros: Para el tratamiento de los signos clínicos relacionados con la insuficiencia cardíaca congestiva, incluyendo el edema pulmonar. **Contraindicaciones:** No usar en casos de insuficiencia renal. No usar en casos de deshidratación, hipovolemia o hipotensión. No usar concomitantemente con otros diuréticos de asa. No usar en casos de hipersensibilidad a la sustancia activa o a algún excipiente. **Precauciones especiales:** En perros con edema pulmonar agudo de pulmón que requieran tratamiento de emergencia, debe considerarse primero el uso de medicamentos inyectables antes de comenzar la terapia oral con diuréticos. La función renal, el estado de hidratación y el estado de los electrolitos séricos deben controlarse antes y durante el tratamiento a intervalos muy regulares de acuerdo con la evaluación riesgo-beneficio realizada por veterinario responsable. La respuesta diurética a la torasemida puede aumentar con el tiempo si se administran dosis repetidas, en particular a dosis superiores a 0,2 mg / kg / día; por lo tanto, se debe considerar una monitorización más frecuente. La torasemida debe utilizarse con precaución en casos de diabetes mellitus. En animales diabéticos se recomienda controlar la glucemia antes y durante el tratamiento. En perros con desequilibrio electrolítico y/o de agua preexistentes, debe corregirse esto antes del tratamiento con torasemida. Dado que la torasemida aumenta la sed, los perros deben tener acceso libre al agua de bebida. En caso de pérdida de apetito y / o vómitos y / o letargo o en caso de ajuste del tratamiento, se debe evaluar la función renal. En un estudio clínico de campo, se demostró la eficacia de Isemid cuando se usó como tratamiento de primera elección. No se han evaluado la seguridad y la eficacia del medicamento para perros que pesan menos de 2,5 kg. Para estos animales, utilizar solo de acuerdo con la evaluación beneficio / riesgo realizada por el veterinario responsable. **Observaciones:** Medicamento sujeto a prescripción veterinaria. EU/2/18/232/001 – 006. Ceva Salud Animal.

Caso clínico de... CIRUGÍA

J.D. Carrillo,[1,2] M.S. Echalecu,[1] M. Soler,[2] M.J. Fernández del Palacio,[2] J.S. Alcaraz,[3] A. Agut[2]

[1]Hospital Clínico Veterinario de la UMU. [2]Departamento de Medicina y Cirugía Animal. [3]Departamento de Anatomía Patológica y Comparada. Facultad de Veterinaria. Campus Universitario de Espinardo. Universidad de Murcia. 30100 Espinardo (Murcia).

Historia clínica

Se presenta en el Hospital Clínico Veterinario un perro de raza carlino, de 11 meses de edad, entero y 9,6 kg de peso, por un cuadro clínico desde hacía dos semanas con crisis de tos y disminución del apetito. El veterinario remitente le había pautado un tratamiento médico a base de codeína, doxiciclina y furosemida, respondiendo con una leve mejoría clínica. En el examen físico se evidenció, como único dato reseñable durante la auscultación torácica, un aumento de los sonidos traqueales y un sonido de roncus. El análisis sanguíneo reveló leucocitosis con desviación a la izquierda. Se realizaron radiografías de la cavidad torácica (Fig. 1).

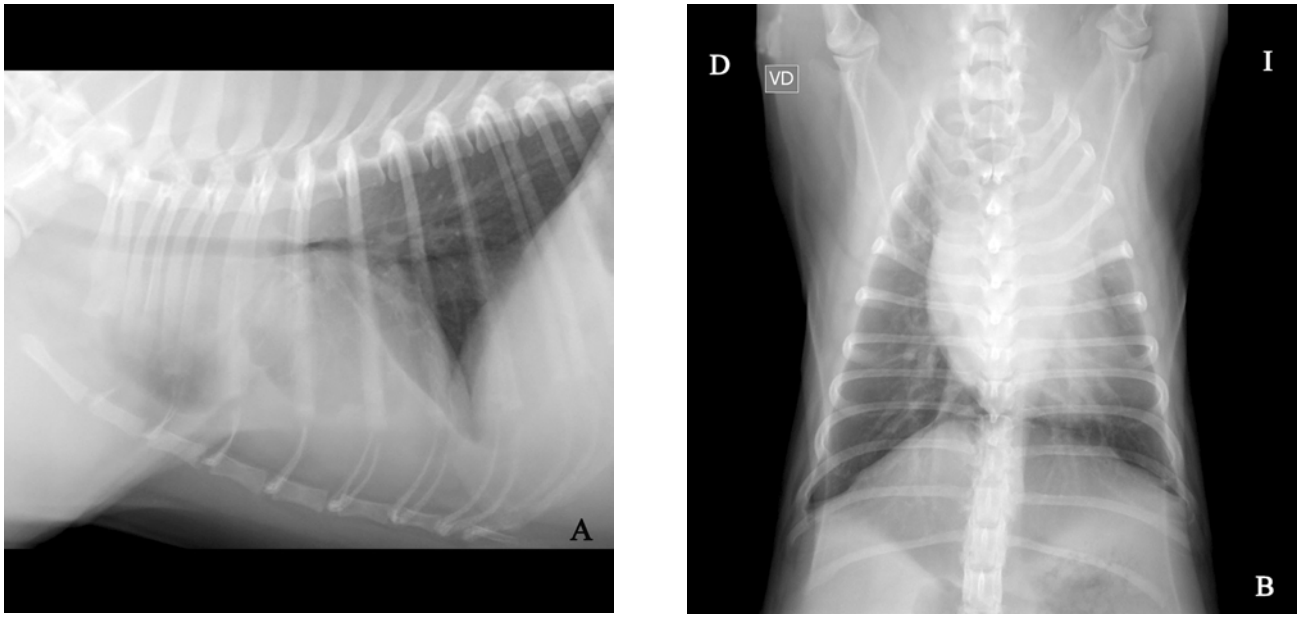

Figura 1. Tórax en un perro carlino de 11 meses e historia de tos y disminución del apetito. (**A**) Proyección lateral derecha. (**B**) Proyección ventrodorsal.

¿Cuáles son los diagnósticos diferenciales más probables?
¿Qué otra(s) técnica(s) diagnóstica(s) sería(n) útil(es) para llegar al diagnóstico definitivo?
¿Qué plan terapéutico instaurarías?

* Contacto: juanacs@um.es

¿Cuáles son los diagnósticos diferenciales más probables?

El diagnóstico diferencial de un paciente con un cuadro de tos crónica y hallazgos radiográficos observados en el parénquima pulmonar (Fig. 2) como son aumento de la opacidad en la parte craneal del lóbulo craneal izquierdo y leve efusión pleural es el de patología del lóbulo craneal izquierdo. Dentro de las alteraciones compatibles se debería incluir, en orden de mayor a menor probabilidad: la torsión del lóbulo pulmonar, consolidación pulmonar, neumonía y neoplasia.

¿Qué otra(s) técnica(s) diagnóstica(s) sería(n) útil(es) para llegar al diagnóstico definitivo?

En los casos en los que los hallazgos radiográficos no sean concluyentes del proceso presente en la cavidad torácica, la técnica de imagen con mayor eficacia para llegar al diagnóstico definitivo es la realización de una tomografía computarizada (TC). Sin embargo, cuando la lesión presenta contacto con la pared torácica la ecografía es de gran utilidad para visualizar el aspecto ecográfico que presenta el parénquima.

En el caso clínico que se presenta, la TC de la cavidad torácica evidenció una interrupción abrupta del bronquio lobar craneal izquierdo, observándose el lóbulo pulmonar craneal izquierdo (porción craneal y caudal) completamente consolidado con una pequeña zona enfisematosa en su porción más craneal, estando aumentado de tamaño y ocasionando una leve desviación hacia la derecha del mediastino craneal (Fig. 3). Tras la administración de contraste, el lóbulo presentó un realce en anillo con una zona central que no se realzaba con el contraste, siendo compatible con un área de necrosis o la formación de un absceso (Fig. 4).

En base a los resultados observados en la TC, el diagnóstico más probable según las características de la lesión, la raza y la historia clínica fue de torsión pulmonar del lóbulo craneal izquierdo.

¿Qué plan terapéutico instaurarías?

La toracotomía exploratoria y lobectomía del lóbulo craneal izquierdo es el tratamiento de elección en este caso con el objetivo de resolver la sintomatología del

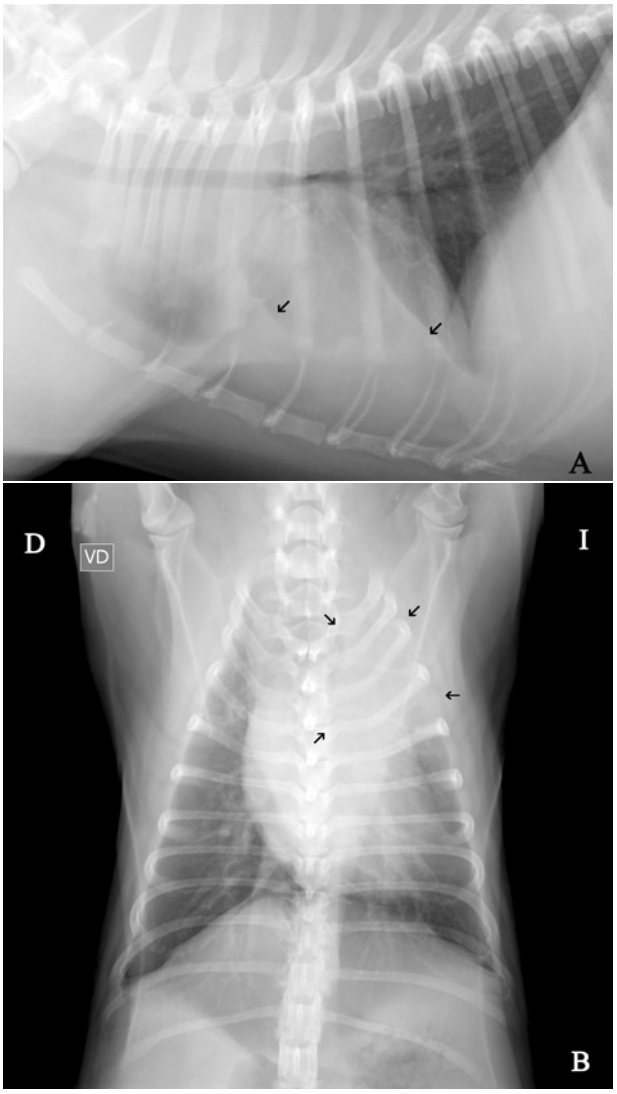

Figura 2. (**A**) Proyección lateral derecha de tórax. Se aprecia la presencia de efusión pleural (flechas negras). (**B**) Proyección ventrodorsal. Se visualiza un incremento de la opacidad en la zona del lóbulo craneal izquierdo (flechas negras).

Figura 3. Imagen de tomografía computarizada (TC) en plano dorsal y reconstrucción en MinP. Se evidencia una interrupción del bronquio lobar craneal izquierdo (asterisco), visualizándose dicho lóbulo pulmonar (flechas negras) consolidado.

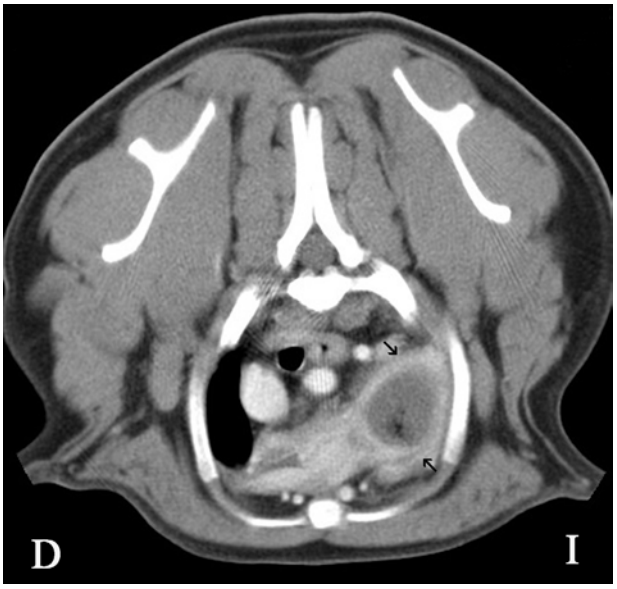

Figura 4. Imagen de tomografía computarizada (TC) del tórax en plano transversal en ventana de tejido blando tras la administración del contraste. Se visualiza en la zona del lóbulo craneal izquierdo un realce en anillo (flechas negras) con una zona central sin realce.

paciente, remitir el lóbulo afectado para su estudio histopatológico y realizar un cultivo y antibiograma del material contenido en el lóbulo afectado.

Para la realización de la lobectomía del lóbulo pulmonar torsionado, comúnmente se utiliza un abordaje por toracotomía intercostal, a diferente nivel en función del lóbulo afectado (Tabla 1). En el caso que se presenta, y para acceder a la zona del hilio del lóbulo pulmonar craneal izquierdo, se posicionó el paciente anestesiado en decúbito lateral derecho, se realizó una depilación y preparación aséptica del costado izquierdo, realizándose un bloqueo con bupivacaína (Bupivacaína B. Braun 1,25 mg/ml, 0,5 mg, Braun Medical, Barcelona) de los nervios intercostales bajo supervisión ecoguiada. Se realizó una incisión cutánea a nivel del quinto espacio intercostal izquierdo, llegando a la cavidad torácica a través de los planos musculares y separando las costillas quinta y sexta con ayuda de un separador Finochietto. Una vez identificado el lóbulo afectado, se separó del resto de lóbulos pulmonares mediante el uso de gasas humedecidas en suero salino fisiológico atemperado.

Dada la presencia de torsión, a nivel del hilio bronquial se hace difícil diferenciar los vasos sanguíneos del bronquio (Fig. 5). Es importante tener en cuenta que nunca debe deshacerse la rotación del hilio, ya que se liberarían citoquinas inflamatorias y endotoxinas que se han acumulado en el órgano torsionado por la falta de riego sanguíneo y oxígeno, y que serían perjudiciales para el paciente si entraran en el torrente circulatorio. Por esta razón se recomienda realizar una ligadura transfixiante en masa o un nudo de Miller modificado lo más distal al lóbulo pulmonar posible, pudiéndose utilizar una sutura monofilamento reabsorbible o no absorbible de 2-0 ó 3-0. Se procede con la colocación de dos pinzas de Satinsky en el bronquio a ambos lados de la ligadura y se incide entre las dos pinzas, proximal a la ligadura, extrayendo de esta forma el lóbulo afectado y sin desrotarlo.

ESTRUCTURA A INTERVENIR	COSTADO DERECHO	COSTADO IZQUIERDO
LÓBULO PULMONAR CRANEAL	4, 5	4, 5
LÓBULO PULMONAR MEDIO	5	
LÓBULO PULMONAR CAUDAL	5, 6	5, 6

Tabla 1. Abordaje intercostal en función del lóbulo pulmonar afectado.

Otra opción quirúrgica, más rápida y preferible, aunque de mayor coste, es el uso de una grapadora quirúrgica automática, como se hizo en este caso por preferencia del cirujano (Fig. 6A). El uso de grapadoras quirúrgicas aporta una mayor seguridad en el cierre del bronquio y ligadura de la vascularización, con un corte limpio y dejando varias filas de grapado (2 o 3) proximalmente o a ambos lados de la incisión, dependiendo del tipo de grapadora quirúrgica utilizada (TA o GIA) (Fig. 6B).

La impermeabilidad o estanqueidad del cierre realizado en el bronquio se confirma mediante el llenado de la cavidad torácica con suero salino fisiológico atemperado y evaluando la presencia de burbujas o no en varios ciclos respiratorios. En el caso de que exista fuga de aire (aunque en los casos de torsión es infrecuente), se pueden dar puntos sueltos adicionales o colocar tejido pleural adyacente sobre el muñón bronquial y vascular. Se aspira el suero salino y se cierra la pared torácica de forma rutinaria por capas. Para la reconstitución de la presión negativa intratorácica, puede colocarse un tubo de drenaje torácico. En este caso, se utilizó un prolongador con llave de tres vías colocado en el último punto de cierre de la pared costal, retirándose una vez que no era posible extraer más cantidad de aire intratorácico.

Por otra parte, la lobectomía pulmonar también puede ser realizada mediante cirugía de mínima invasión por toracoscopia, siendo una técnica menos agresiva que la toracotomía intercostal, aunque requiere de un equipamiento apropiado y experiencia por parte del cirujano.

En el caso que se presenta, se remitió una muestra del lóbulo afectado para su estudio histopatológico, en el que se observó una marcada presencia de neutrófilos polimorfonucleares en los espacios aéreos, con focos de secuestro rodeados de abundante tejido conectivo e histiocitiosis alveolar (Fig. 7). El diagnóstico definitivo fue de bronconeumonía purulenta crónica.

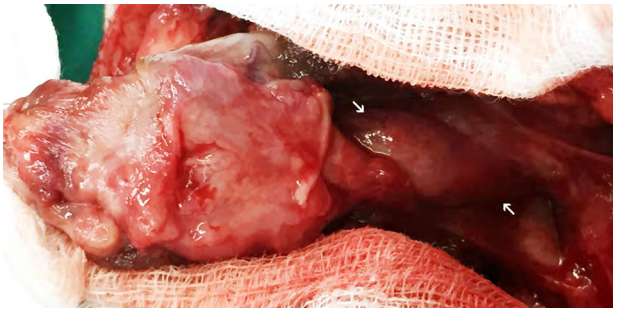

Figura 5. Imagen quirúrgica del lóbulo pulmonar craneal izquierdo, una vez liberado de las adherencias al lóbulo pulmonar adyacente y a la pleura, en la que se observa la zona de la torsión en el hilio bronquial (flechas blancas).

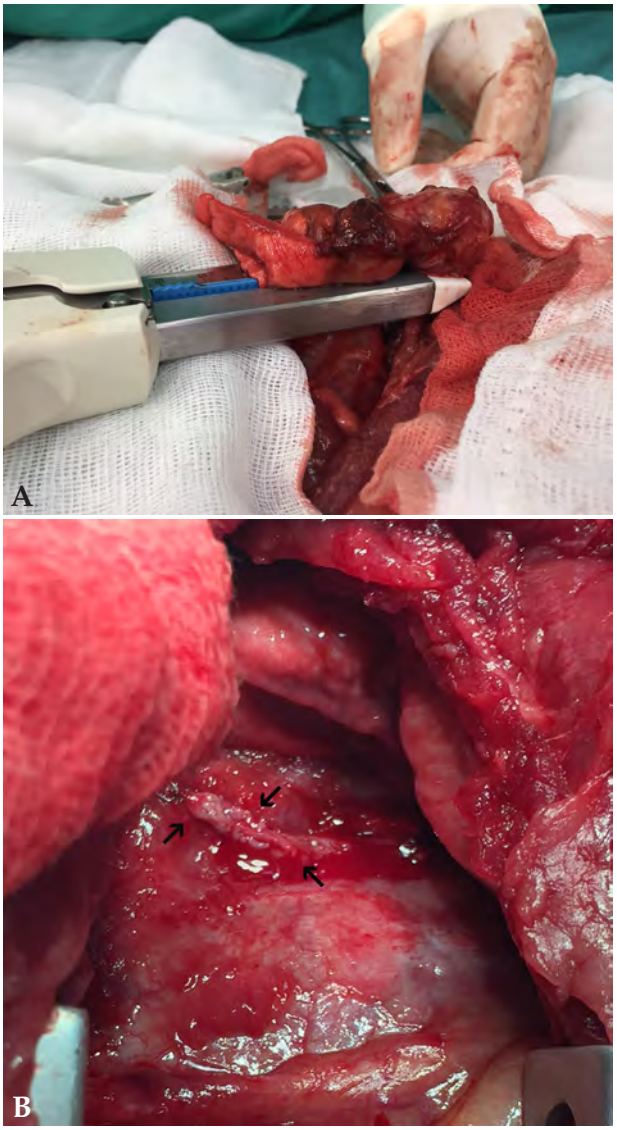

Figura 6. Imagen quirúrgica durante el empleo de la grapadora quirúrgica para la realización de la lobectomía pulmonar (**A**), y detalle del sellado con doble línea de micrograpas (flechas negras) una vez finalizado el procedimiento (**B**).

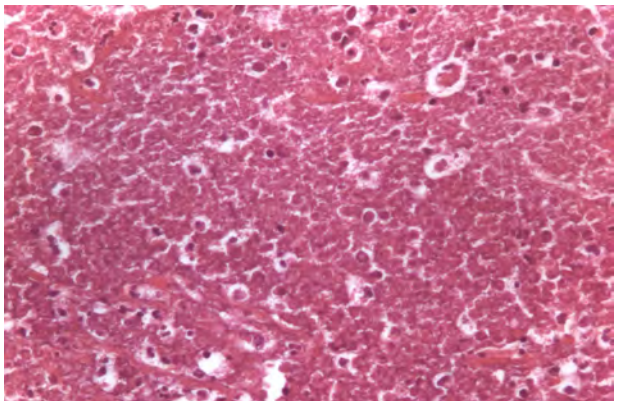

Figura 7. Imagen histopatológica de una porción del lóbulo pulmonar torsionado. Se visualiza un detalle de la zona central de uno de los amplios secuestros observados en el parénquima pulmonar en la que puede evidenciarse una extensa necrosis. 40x, hematoxilina-eosina.

Discusión

La torsión del lóbulo pulmonar es una patología de baja incidencia en la clínica diaria que puede poner en riesgo la vida del paciente.[1] Consiste en la rotación a nivel del hilio broncovascular del lóbulo pulmonar a lo largo de su eje longitudinal.[1] Su fisiopatología es poco conocida, se ha descrito la posibilidad de que su desarrollo esté asociado a una alteración en el espacio torácico que da lugar a una mayor movilidad del lóbulo pulmonar, lo que permite que se produzca un giro a nivel de su hilio, provocando la constricción de los vasos y bronquio involucrados.[2]

Se puede presentar de forma espontánea o estar asociado a múltiples factores predisponentes como son el padecimiento de un traumatismo, presencia de enfermedad en el espacio pleural, cirugía torácica o abdominal previa, hernia diafragmática o enfermedad del parénquima pulmonar.[1,3] En el caso que se presenta, no se asoció con ninguna condición predisponente, por lo que se consideró un proceso espontáneo.

La torsión de los lóbulos pulmonares, principalmente del lóbulo pulmonar medio derecho, se ha observado con mayor frecuencia en perros de tórax profundo y gran tamaño, sobre todo en el lebrel afgano,[1] ya que en estas razas dicho lóbulo pulmonar tiene una forma estrecha, su pedículo broncovascular es delgado y tiene escasas conexiones a las estructuras circundantes.[4] En perros de pequeño tamaño esta patología se presenta con menor incidencia, describiéndose en el carlino, yorkshire terrier, caniche miniatura y mestizos.[3] En concreto, en el carlino hay estudios que sugieren que es una raza predispuesta a la torsión, sobretodo del lóbulo craneal izquierdo, en pacientes macho de edad temprana y con una presentación predominantemente espontánea.[3-6] La conformación de su tórax

en barril y la forma más alargada y puntiaguda de dicho lóbulo, similar al lóbulo pulmonar medio derecho de perros grandes y tórax profundo, permite la fácil rotación de su hilio.[3,4]

Los signos clínicos y los datos laboratoriales pueden orientar hacia el diagnóstico presuntivo de la torsión del lóbulo pulmonar, aunque los estudios de imagen son fundamentales para llegar al diagnóstico definitivo. Los signos clínicos asociados a esta patología incluyen disnea, taquipnea, letargia, anorexia y en un caso incluso síncopes asociados a la crisis de tos, en ocasiones con hemoptisis.[4] En nuestro caso, la tos y la pérdida de apetito fueron los únicos signos clínicos observados.

Por otra parte, se ha descrito que el 59 % de estos pacientes presentan leucocitosis, de los cuales solo el 23 % evidencian una desviación a la izquierda.[3] En este caso, se manifestó una leucocitosis con desviación a la izquierda.

Los hallazgos radiográficos que se han descrito en la torsión pulmonar incluyen derrame pleural, atelectasia lobar, consolidación lobar, desplazamiento mediastínico, pneumotórax y pneumomediastino. Estos signos se consideran inespecíficos, ya que también pueden observarse en diferentes procesos, como la neoplasia y la hernia diafragmática. En casos de efusión pleural, este líquido suele ser serosanguinolento o quiloso, con alto número de eritrocitos y leucocitos. Las anomalías radiográficas más características de esta patología son la presencia de un patrón de gas vesicular y un bronquio estrecho,[1,7] aunque no se llegan a visualizar en todos los casos. En nuestro paciente únicamente se evidenciaba un aumento de la opacidad en la zona del lóbulo craneal izquierdo y leve efusión pleural, requiriéndose de pruebas de imagen más avanzadas como la tomografía computarizada (TC) para llegar al diagnóstico definitivo.

La TC es la herramienta de imagen de elección para el estudio del parénquima pulmonar. En los casos con torsión pulmonar, esta técnica avanzada de diagnóstico por imagen permite la visualización de bronquios con una terminación abrupta, una posición anormal del lóbulo pulmonar y la falta de realce de contraste en todo el lóbulo pulmonar agrandado,[4,8] siendo signos patognomónicos del proceso. Estos cambios fueron evidenciados en nuestro paciente, junto con una leve efusión pleural, la cual es indicativa de cronicidad del proceso en pacientes con torsión pulmonar.[4]

El tratamiento resolutivo de la torsión pulmonar es la lobectomía del lóbulo afectado sin la desrotación del mismo para evitar la liberación de citoquinas y endotoxinas. Las complicaciones postoperatorias incluyen pleuritis subaguda, toxemia aguda, torsión pulmonar recurrente y derrame quiloso.[5] En nuestro paciente no se observó ninguna de estas complicaciones postoperatorias.

En esta patología el pronóstico, de forma general, es de reservado a desfavorable, dependiendo de la causa subyacente o la presencia de complicaciones postoperatorias como el quilotórax y la pleuritis.[2,9] Aunque en los casos clínicos de torsión pulmonar descritos en la raza carlino se ha evidenciado, en su mayoría, una buena evolución,[3-6] por lo que en esta raza el pronóstico parece ser favorable. En el caso descrito, la evolución fue positiva desapareciendo la sintomatología tras el tratamiento quirúrgico. En conclusión, la torsión del lóbulo pulmonar plantea un desafío diagnóstico, ya que los signos clínicos, los hallazgos físicos y las anomalías de laboratorio suelen ser inespecíficos, precisándose del empleo de técnicas de imagen, principalmente la tomografía computarizada, para su diagnóstico definitivo. El tratamiento quirúrgico mediante lobectomía del lóbulo afectado es la única opción terapéutica efectiva para su resolución.

Fuente de financiación: este trabajo no se ha realizado con fondos comerciales, públicos o del sector privado.
Conflicto de intereses: los autores declaran que no existe conflicto de intereses.

Bibliografía

1. Gicking JC, Aumann M. Lung lobe torsion. *Compend Contin Educ Vet*, 2011; 33: E1-E4.
2. Neath PJ, Brockman DJ, King LG. Lung lobe torsion in dogs: 22 cases (1981-1999). *J Am Vet Med Assoc*, 2000; 217: 1041-1044.
3. Murphy KA, Brisson BA. Evaluation of lung lobe torsion in pugs: 7 cases (1991-2004). *J Am Vet Med Assoc*, 2006; 228: 86-90.
4. Davies JA, Snead EC, Phar JW. Tussive syncope in a pug with lung-lobe torsion. *Can Vet J*, 2011; 52: 656-660.
5. Rooney MB, Lanz O, Monnet E. Spontaneous lung lobe torsion in two pugs. *J Am Anim Hosp Assoc*, 2001; 37(2):128-130.
6. Latimer CR, Lux CN, Sutton JS, Culp WTN. Lung lobe torsion in seven juvenile dogs. *J Am Vet Med Assoc*, 2017; 251:1450-1456.
7. Agut A, Carrillo JD, Seva J, Soler M, Laredo FG. What is your diagnosis? Lung lobe torsion. *J Am Med Assoc* 2013; 243: 333-335.
8. Seiler G, Schwarz T, Vignoli M, Rodriguez D. Computed tomographic features of lung lobe torsion. *Vet Radiol Ultrasound*, 2008; 49:504-508.
9. Rossanese M, Wustefeld-Janssens B, Price C, Mielke B, Wood S et al. Long-term survival after treatment of idiopatic lung lobe torsion in 80 cases. *Vet Surg*, 2020; 49:659-667.

aula Elearning

Cursos online

1º CURSO 2022

ETOLOGÍA Y CONDUCTA ANIMAL

"ETOLOGÍA FELINA"

Curso también apto para ATVs

Reedición actualizada del curso realizado en 2019

Pablo Hernández Garzón
Licenciado en Veterinaria por la Universidad Complutense de Madrid. Profesor Honorífico del Departamento de Medicina y Cirugía Animal de la UCM desde 2003 hasta la actualidad. Acre. AVEPA en Medicina del Comportamiento. Autor del libro "Un perro en el diván" (Ed. La Esfera de los Libros, 2008) y del "Manual de Etología Canina" (Ed. Servet, 2012). Director veterinario de www.etologiaveterinaria.com

FECHAS:
1 - 28 FEBRERO 2022

DESCRIPCIÓN DEL CURSO

Este curso cuenta con 4 módulos teóricos. El 1er módulo se centra en el bienestar en gatos (conceptos generales y evaluación del bienestar; indicadores de falta de bienestar y cómo afecta al comportamiento felino y enriquecimiento ambiental y social); el 2º módulo trata la agresividad hacia personas (interacción hombre-gato, principales problemas de agresividad hacia personas y su tratamiento); el 3er módulo, la agresividad entre gatos y en el 4º módulo y último, los problemas de eliminación en gatos (conducta normal de elimi-nación, eliminación inadecuada vs estrés, diagnóstico diferencial y tratamiento de los problemas de eliminación).

https://formacion.avepaelearning.com/course/info.php?id=3

OBJETIVOS DEL CURSO

Este curso aborda los problemas de comportamiento más habituales en etología felina desde un punto de vista práctico (se incluyen 6 casos clínicos), así como algunos aspectos básicos sobre el bienestar en esta especie. Se comentan los aspectos más relevantes de la etiología y el diagnóstico de los problemas de agresividad (hacia personas y hacia otros gatos) y eliminación, y se revisan los tratamientos más adecuados para cada uno de los problemas anteriores, aplicándolos a las situaciones clínicas más frecuentes.

HORAS LECTIVAS

Aproximadamente 6-8h* (6 acreditadas por AVEPA)
*Cálculo basado en una participación activa en el curso, incluyendo la lectura de los apuntes, los ejercicios (casos clínicos) y una mínima participación en el Foro.

NÚMERO DE CRÉDITOS

Curso incluido en el sistema de acreditaciones de especialidades veterinarias de AVEPA. La realización de este curso es recompensada con **3,6 créditos** en el proceso de acreditación AVEPA en la especialidad de **Etología y conducta animal**.

COSTE DEL CURSO

Socios AVEPA: **45 €** (37,19 € + iva)
No socios y ATVs: **85 €** (70,25 € + iva)

Curso patrocinado por:

zoetis

Si estás interesado en ser becado contacta con el representante de **Zoetis** en tu zona geográfica (sólo España).

Programación y diseño imaginice Imagen Comunicación E-learning

Contenido científico A.V.E.P.A.

Hill's
Transforming Lives

CUIDADO DIGESTIVO

FELIZ DESDE EL INTERIOR

FÓRMULA MEJORADA

La mejor gama de productos digestivos Hill's

Nutre rápidamente el microbioma intestinal específico de tu perro para una salud digestiva óptima con la revolucionaria **tecnología ActivBiome+.**

Pídenos información sobre la nutrición del microbioma que va
UN PASO POR DELANTE PARA UNA VIDA MEJOR

*Fórmula mejorada para los alimentos Hill's Prescription Diet i/d y z/d

Letivet Oral

La inmunoterapia eficaz, segura y de fácil administración en gatos

INMUNOTERAPIA ORAL

- La inmunoterapia es la base para el manejo de la ***dermatitis atópica***. Es un tratamiento único e individualizado, desarrollado específicamente para cada paciente [1]
- La inmunoterapia es el único tratamiento etiológico capaz de cambiar el curso de la enfermedad disminuyendo sus manifestaciones y compatible con otros tratamientos [2]

LETI Pharma, liderando la investigación en alergia e inmunoterapia veterinaria

Referencias:

1- Saridomichelakis MN, Olivry T. An update on the treatment of canine atopic dermatitis. Vet J. 2016;207:29–37.

2- Bousquet J, Lockey R, Malling HJ. Allergen immunotherapy: therapeutic vaccines for allergic diseases. A WHO position paper. J Allergy Clin Immunol. 1998 Oct;102(4 Pt 1):558-62. - Mueller RS. Update on Allergen Immunotherapy. Vet Clin North Am Small Anim Pract. 2019 Jan;49(1):1-7. - Herrmann I, Loft KE, Olivry T. Shortened immunotherapy dose-escalation saves time, but is it safe? A case-control study comparing the rates of adverse reactions between conventional and fast-escalation subcutaneous immunotherapy protocols during the induction phase. Vet Dermatol. 2020 Dec;31(6):454-e120.

LETI Pharma

¿Cuál es tu DIAGNÓSTICO?

A. Durán-Galea,[1] R. Barrera,[1] D. Casamián-Sorrosal,[2] F.J. Duque,[1] M.A. Gonzáles,[1] J. Jiménez-Fragoso,[1] P. Nicolás,[1] M. Santella,[1] J.I. Cristóbal[1]

[1]Universidad de Extremadura. Facultad de Veterinaria. Avenida de la Universidad s/n. 10004 Cáceres.

[2]Universidad Católica de Valencia San Vicente Mártir. Facultad de Veterinaria y Ciencias Experimentales. c/ Guillem de Castro 94. 46001 Valencia.

Figura 1. Proyección latero-lateral derecha de la región cervical incluida la cabeza. Imagen cedida por la Clínica Veterinaria Azureus.

Figura 2. Proyección latero-lateral derecha de tórax realizada en nuestro Hospital veterinario el día que llega de urgencia.

Historia clínica

Acude de urgencias a consulta un Yorkshire terrier macho castrado de 13 años de edad y 2 kilos de peso. Tras un episodio de estrés en su clínica de referencia, el animal comenzó a ladrar y "llorar" observándose una grave dilatación en la zona ventral del cuello, la cual aparecía con cada gemido. En la exploración realizada en el Hospital Clínico Veterinario de la Universidad de Extremadura, todas las constantes se encuentran dentro de la normalidad y no se observan anomalías en el cuello ni en la entrada del tórax a la palpación y presión traqueal, incluso tras provocarle la tos. No hay historial de traumatismos ni problemas respiratorios previos. No se observan anomalías relevantes en la hematología y bioquímica completa. Nos remiten una radiografía de cráneo y cuello latero-lateral derecha (Fig. 1) y se realiza a su llegada al HCV de la UEx una radiografía torácica latero-lateral derecha de tórax (Fig. 2).

Describa las alteraciones radiográficas observadas

¿Qué diagnósticos diferenciales son compatibles con estas alteraciones?

¿Qué otras técnicas de imagen realizaría para alcanzar el diagnóstico definitivo?

Contacto: angeladg@hotmail.es

Describa las alteraciones radiográficas observadas

En la Fig. 3A se observa una dilatación grave de la tráquea en su porción cervical asociada a una mala alineación de la misma a la entrada del tórax (flechas rojas), visualizándose un pliegue traqueal en localización dorsal (flecha amarilla). A su vez, se aprecia un desplazamiento craneal del pulmón sobrepasando la entrada del tórax (flechas verdes).

Se visualizan cambios discales degenerativos crónicos en la región cervical caudal con espondilosis ventral grado II-III, así como reducción asociada del espacio intervertebral.

No se hallan anomalías radiográficas visibles a nivel de la cabeza ni de la región laríngea.

En la Fig. 3B se aprecia un diámetro traqueal homogéneo en todo su recorrido, tanto cervical como torácico, con una leve reducción del calibre intraluminal traqueal a la entrada del tórax, así como un desplazamiento ventral de la tráquea en esta localización (flecha azul). No se observan patologías mediastínicas/pleurales. El corazón y los grandes vasos no presentan alteraciones significativas, con ausencia de cardiomegalia y/o remodelación cardíaca. No se aprecian patrones pulmonares de interés.

¿Qué diagnósticos diferenciales son compatibles con estas alteraciones?

Los hallazgos descritos en la Fig. 3A son compatibles con torsión de la tráquea extratorácica en asociación con una herniación pulmonar cervical adquirida.

Los hallazgos descritos en la Fig. 3B son compatibles con la presencia de una membrana dorsal redundante/superposición esofágica con desplazamiento ventral.

¿Qué otras técnicas de imagen realizaría para alcanzar el diagnóstico definitivo?

Debido a la dificultad para llegar al diagnóstico definitivo mediante la exploración física y la realización de una radiografía simple, se recomendó ampliar el protocolo diagnóstico realizando una fluoroscopia digital, ya que es la prueba de elección que permite la obtención de imágenes de forma dinámica y poder determinar así la causa de esta protrusión del pecho durante la exploración forzada.

Como pruebas complementarias, estarían indicadas el examen de vías altas, la traqueoscopia y la broncoscopia para confirmar la posibilidad de colapso u obstrucción traqueal o bronquial intratorácica y descartar enfermedades obstructivas de vías altas proximales a la torsión.

La tomografía computarizada de cabeza, cuello y tórax podría ayudar a descartar patologías que causen aumento de presión intratorácica, aunque al tratarse de un problema que se evidencia de forma dinámica podría no manifestarse con el paciente sedado o anestesiado.

Finalmente, se optó junto con el propietario por no realizar estas últimas pruebas debido a limitaciones económicas y al riesgo elevado anestésico y posibles complicaciones. Se llevó a cabo una fluoroscopia digital sin sedación en la que en un estado de reposo y, posteriormente, valorando el reflejo tusígeno no se

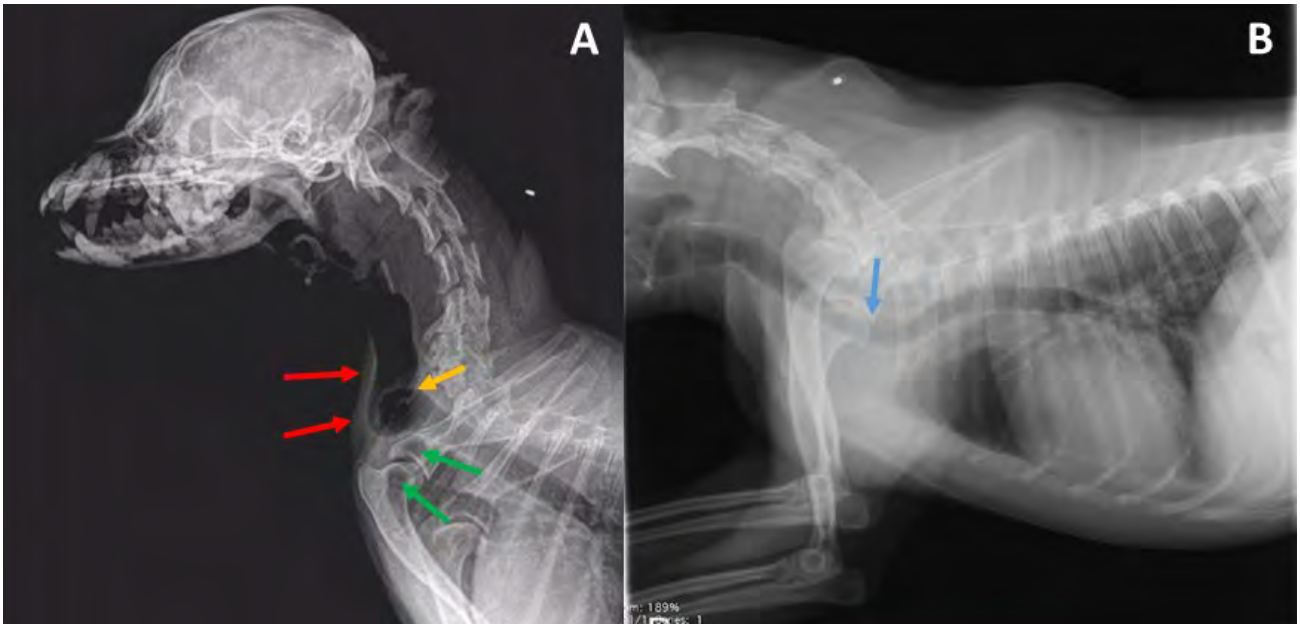

Figura 3. Comparación de las radiografías de las Figs. 1 y 2. (**A**) Dilatación grave de la tráquea en su porción cervical asociada a una mala alineación de la misma a la entrada del tórax (flechas rojas). Se observa el lóbulo craneal izquierdo herniado (flechas verdes), así como la torsión de la tráquea extratorácica (flecha amarilla). (**B**) Se aprecia una leve reducción del calibre intraluminal traqueal a la entrada del tórax, así como un desplazamiento ventral de la tráquea en esta localización (flecha azul).

observaron alteraciones en las imágenes seriadas obtenidas. Sin embargo, cuando el animal se agitó al separarse de su propietaria, comenzó a gemir y se pudo observar la torsión de la tráquea similar a la observada en la radiografía inicial, así como herniación pulmonar cervical grave, colapso traqueal intratorácico y colapso bronquial (Vídeo complementario 1).

Vídeo complementario 1. Fluoroscopia digital latero-lateral derecha de cuello. Se observa dilatación con torsión o pliegue severo de la tráquea extratorácica, colapso traqueal intratorácico y sospecha de colapso bronquial.

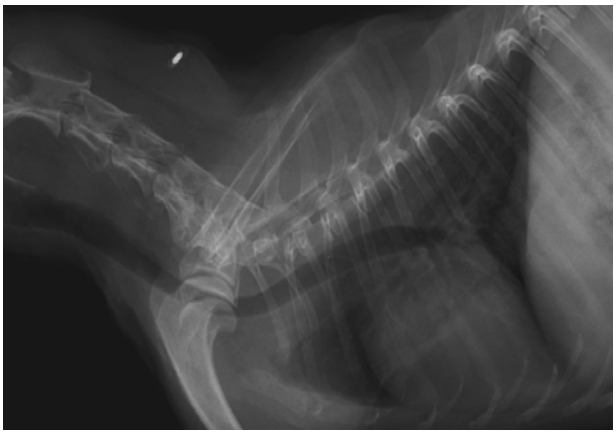

Figura 4. Proyección latero-lateral derecha del tórax y la región cervical realizada a las 4 semanas tras el episodio inicial donde se observa una imagen traqueal compatible con la normalidad.

Se recomendó un tratamiento conservador de reposo estricto durante 4 semanas con radiografía semanal de revisión, evitar periodos de estrés o anticiparse a estos con la administración de agentes sedantes y, además, evitar el uso de collar y arnés que comprimieran la zona de la tráquea. No se observaron signos clínicos, el paciente permanecía asintomático en la revisión a las 4 semanas y en la radiografía (Fig. 4) se observaba ausencia de herniación pulmonar y apariencia de la tráquea similar a la Fig. 2.

Comentario

La herniación de lóbulos pulmonares se define como la protrusión del tejido pulmonar más allá de los límites normales de la cavidad torácica.[1] Se ha descrito ocasionalmente en perros, siendo además poco común en personas. Puede clasificarse según su localización anatómica en cervical, torácica y diafragmática; además, según su etiología, puede ser congénita o adquirida, siendo dividida al mismo tiempo en traumática, espontánea y por causas patológicas (por ejemplo, causas neoplásicas o inflamatorias).[1-3]

En el caso de las personas, las hernias pulmonares cervicales son debidas principalmente a causas congénitas, siendo observadas en los bebés durante el llanto y pudiendo resolverse espontáneamente. Las hernias pulmonares adquiridas suelen deberse a un incremento de la presión intratorácica combinada con una debilidad de la musculatura torácica, debiéndose principalmente a la presencia de tos crónica, asociada a enfermedad pulmonar obstructiva crónica.[1]

En perros, se han descrito principalmente casos de hernias pulmonares cervicales espontáneas asociadas a enfermedad respiratoria de curso prolongado con historia de tos crónica y, también, se han asociado a la torsión o pliegue traqueal.[2,3] Para la detección de la herniación pulmonar las radiografías deben ser realizadas durante la espiración del animal; sin embargo, su visualización va a depender de muchos factores, pudiendo no mostrar dicha alteración. Por otro lado, la fluoroscopia digital podría considerarse la mejor técnica para el diagnóstico de la hernia pulmonar cervical, ya que puede evaluar esta patología durante todo el ciclo respiratorio del animal por tratarse de una técnica donde se obtiene una imagen dinámica. La tomografía computarizada puede ayudar a definir la localización y la extensión del defecto, aunque en muchas ocasiones no se observará la herniación al encontrarse el animal sedado.[3]

Previo a las pruebas de imagen está indicada la realización de una correcta exploración física para detectar alteraciones a nivel del cuello y en la entrada del tórax, como abultamientos durante la espiración, al provocar la tos o, como ocurre en nuestro paciente, con el gemido.

En el caso descrito, la herniación estaba asociada a un pliegue o torsión grave de la tráquea y se sospechaba de colapso traqueal y bronquial intratorácico concurrente. Se podría considerar que existía una traqueomalacia subyacente subclínica, enfermedad comúnmente observada en Yorkshire terriers. En esta raza, la traqueomalacia es, a menudo, parte de una malformación traqueal con disrupción anatómica traqueal más grave que el colapso traqueal típico, caracterizada por debilidad de los cartílagos y aplanamiento dorsal del lumen de la tráquea.[4] Un aspecto interesante en este caso es que el paciente parecía presentar solo la herniación y cambios de las vías aéreas durante periodos de

estrés y gemidos. La sospecha es que esto era debido, como se ha descrito en medicina humana, al aumento que se produce, en estas situaciones, en la presión intratorácica y el consiguiente aumento de las presiones transmurales traqueales y bronquiales.[5]

En conclusión, describimos un caso de hernia cervical pulmonar en perro asociada a torsión traqueal transitoria (con colapso traqueal y bronquial) durante episodios de estrés y gemido. El diagnóstico de estos procesos dinámicos puede realizarse mediante radiografías, pero pueden requerir fluoroscopia durante esos episodios desencadenantes del proceso.

Fuente de financiación: este trabajo no se realizó con fondos comerciales, públicos o del sector privado.
Conflicto de intereses: los autores declaran que no existen conflictos de intereses.

Bibliografía

1. Joanne, T.S.Y., Lim, M.L., Asnawi, O., Shamusul, M.A.H., Khor, K.H. Dynamic cervical lung lobe herniation in a shih tzu dog. *J Vet Malaysia* 2019; 31(1): 38-42.
2. Lee, J., Yun, S., Lee, I., Choi, M., Yoon, J. Fluoroscopic characteristics of tracheal collapse and cervical lung herniation in dogs: 222 cases (2012–2015). *J Vet Sci* 2017; 18(4), 499-505.
3. Nafe, L., Robertson, I. Hawkins, E. Cervical lung lobe herniation in dogs identified by fluoroscopy. *Can Vet J* 2013; 54: 955-959.
4. Lesnikowski, S., Weisse, C., Berent, A., Le Roux, A., Tozier, E. Bacterial infection before and after stent placement in dogs with tracheal collapse syndrome. *J Vet Intern Med* 2020; 34(2), 725-733.
5. Hysinger, E.B., Panitch, H.B. Paediatric Tracheomalacia. *Paediatr Respir Rev* 2016; 17:9-15.

STELFONTA EN ACCIÓN

DESCUBRE MÁS EN
vet.es.virbac.com

STELFONTA®
toglato de tigilanol 1 mg/ml

UNA HISTORIA INCREÍBLE

75% de los mastocitomas eliminados con un solo tratamiento

Ponlo a prueba con tu próximo mastocitoma

Habla con tu **gerente de zona Virbac**

STELFONTA®. Ver para creer.

4 HORAS

7 DÍAS

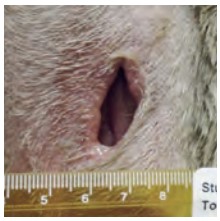

4 SEMANAS

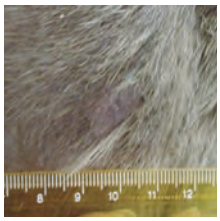

Horas
Cambios visibles.

Días
Destrucción del tumor.

Semanas
Desaparición del tumor curado con normalidad.

STELFONTA 1 mg/ml SOLUCIÓN INYECTABLE PARA PERROS Toglato de tigilanol (*tigilanol tiglate*) 1 mg/ml. Tratamiento de mastocitomas caninos irresecables y no metastásicos de volumen igual o inferior a 8 cm^3 accesibles a la inyección intratumoral subcutáneos (localizados en el codo, en el corvejón o distales a ellos) o cutáneos. **Posología** Dosis única de 0,5 ml por cm^3 de volumen tumoral vía intratumoral. Dosis máxima 0,15 ml/kg y < 4 ml por perro. Dosis mínima 0,1 ml. Introducir por un único punto e inyectar en abanico exclusivamente en la masa tumoral. Esperar 5 segundos antes de retirar la aguja. Mantener cubierta la herida el primer día. Manipular con guantes. En caso necesario se puede administrar una segunda dosis. Administrar tratamiento concomitante con corticosteroides y antagonistas de los receptores H1 y H2. No usar en mastocitomas con superficie rota ni en los márgenes quirúrgicos después de la extirpación. **Reacciones adversas** Desgranulación con hinchazón, enrojecimiento, úlceras y hemorragias gástricas, *shock* hipovolémico o respuesta inflamatoria sistémica. La formación de heridas es una reacción deseada y previsible. Dolor, hematoma, eritema o edema y cojera. Vómitos y taquicardia. Retracción cicatricial. Inflamación del ganglio, diarrea, anorexia, pérdida de peso, taquipnea, letargo, pirexia, cistitis, disminución del apetito, aparición de una masa neoplásica nueva, cambios de comportamiento, prurito, temblor y úlceras cutáneas. Anemia, neutrofilia, aumento de los cayados, hipoalbuminemia, monocitosis. Infección/celulitis, formación de esfacelos. Neuropatía y prurito. Leucocitosis, aumento de los cayados, trombocitopenia. Convulsiones. Nódulos. Deshidratación, hemorragia, colestasis, polidipsia, poliuria, regurgitación, melena, flatulencia, incontinencia urinaria, alteraciones de la defecación, exantema maculopapuloso, abrasión, dermatitis, lameduras, inquietud. Proteinuria, trombocitosis, elevación de la ALT, la creatina cinasa y la fosfatasa alcalina, elevación de la bilirrubina, elevación del BUN, elevación de la GGT, elevación de los triglicéridos e hiperpotasemia. **Precauciones y advertencias** Mantener lejos de los niños. Conservar entre 2 y 8 °C en el embalaje exterior al abrigo de la luz. No congelar. Usar inmediatamente una vez desencapsulado. Evitar la vía IV. En caso necesario administrar analgesia adicional. El uso en mucosas y extremidades podría perjudicar su funcionalidad. No se ha establecido la seguridad en menores de 12 meses. En tumores subcutáneos podría ser necesaria una incisión para el drenaje. Las personas con hipersensibilidad al producto deben evitar todo contacto. La autoinyección puede provocar reacciones graves: consultar con un médico. Irritante. Evitar la exposición de piel y ojos o la ingestión. Después de la administración se pueden producir fugas. Usar guantes y gafas protectoras. En caso de exposición lavar con agua y consultar con un médico. Seguridad no demostrada durante la gestación o la lactancia. Eliminar según normativas locales. **Presentación** Viales de 2 ml • QBiotics. Netherlands B.V. EU/2/19/248/001. Con prescripción veterinaria. Administrar solo por el veterinario.

Virbac responde
933 716 373 616 764 990
virbac.responde@virbac.es
es.virbac.com

Construyendo el futuro de **la salud animal**

Virbac

Otro buen motivo para ir al veterinario

natura vet

by DINGONATURA

& @vet arrobavet

TÁNDEM PERFECTO

Venta exclusiva canal veterinario

Natura vet, la primera gama de alimentación natural desarrollada **por y para veterinarios en exclusiva.**

PROTECT · RESPECT · BE NATURAL

DINGONATURA
Top Natural Pet Food

Natural!

Sección patrocinada por DINGONATURA
Top Natural Pet Food

Galería de imágenes – Hematología

Visualización de agentes patógenos en el frotis sanguíneo

Esther Torrent Galindo

LV, MS, Dipl. ECVCP. IDEXX Laboratorios. c/ del Plom 2, 08038 Barcelona.

Mariano Morales Amella

LV, Phd. ALBEITAR LABORATORIOS. Arzobispo Apaolaza, 12. 50009 Zaragoza.

El estudio microscópico del frotis sanguíneo se utiliza comúnmente para la identificación de agentes infecciosos. Estos microorganismos pueden encontrarse libres en el plasma (sobre el fondo de la preparación) o afectando diferentes células sanguíneas. Dependiendo de su tamaño, algunos de ellos se pueden detectar mediante el objetivo de 10 aumentos (10x), mientras que otros van a requerir el objetivo de inmersión (100x). La sensibilidad de la técnica depende de la cantidad de microorganismos, posibles citopenias del paciente, la experiencia del observador y el tiempo invertido en el estudio del frotis. La especificidad depende principalmente de los conocimientos del observador y, en parte, también de la conservación de la muestra. Las técnicas de reacción en cadena de la polimerasa (PCR), que están disponibles para algunos agentes infecciosos, pueden utilizarse como un complemento de la observación microscópica, pero no deberían sustituir el examen completo del frotis sanguíneo.

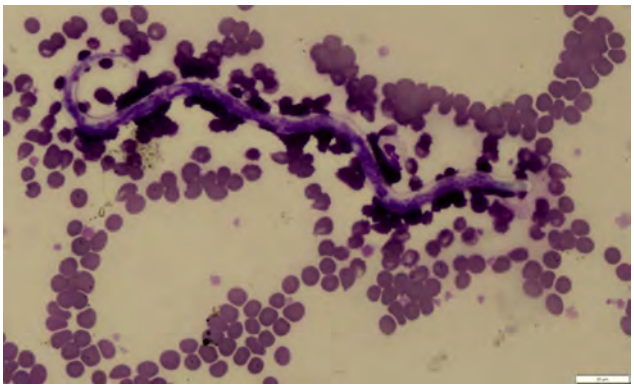

Figura 1. Filariosis. Las microfilarias son larvas de nemátodos que parasitan perros y, raramente, gatos. Pueden verse con el objetivo de 10x, sobre todo en las puntas del frotis. Son estructuras serpentiformes, de unas 300 μm, cuyos núcleos celulares se tiñen de color azulado. La clasificación de la especie por su morfología en frotis es difícil, ya que el extremo cefálico y la cola se tiñen poco y el tipo de fijación puede alterar su tamaño. Para la identificación de la especie se recomiendan otras técnicas (PCR, tinción de fosfatasa ácida, etc.). En esta imagen, la forma redondeada de la cabeza y la cola con final recto serían compatibles con *Dirofilaria immitis*.

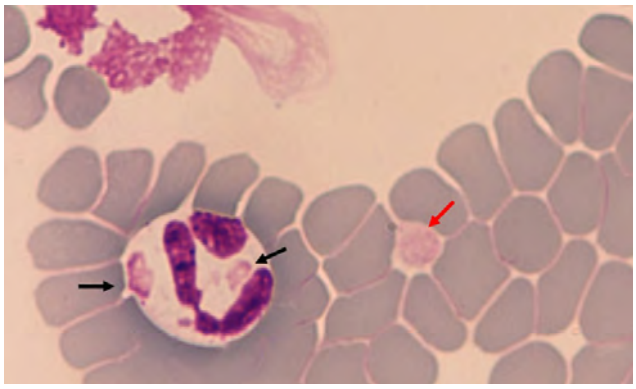

Figura 2. Moquillo. De forma transitoria, en la fase aguda de esta enfermedad pueden verse inclusiones víricas (agregados de proteínas de la nucleocápside del virus) en los eritrocitos y en el citoplasma de neutrófilos, monocitos y linfocitos. Las inclusiones (flechas negras) miden entre 1 y 4 µm, son homogéneas, de formas redondeadas a ovaladas o irregulares, y en las tinciones rápidas habituales son de color rosa. Su detección es poco habitual, pero es patognomónica de la infección. No deben confundirse con plaquetas (flecha roja), cuerpos de Howell-Jolly (en eritrocitos, de color violáceo y más pequeños) o cuerpos de Döhle (en los neutrófilos y de color azulado).

Contacto: esthertorrent@yahoo.com

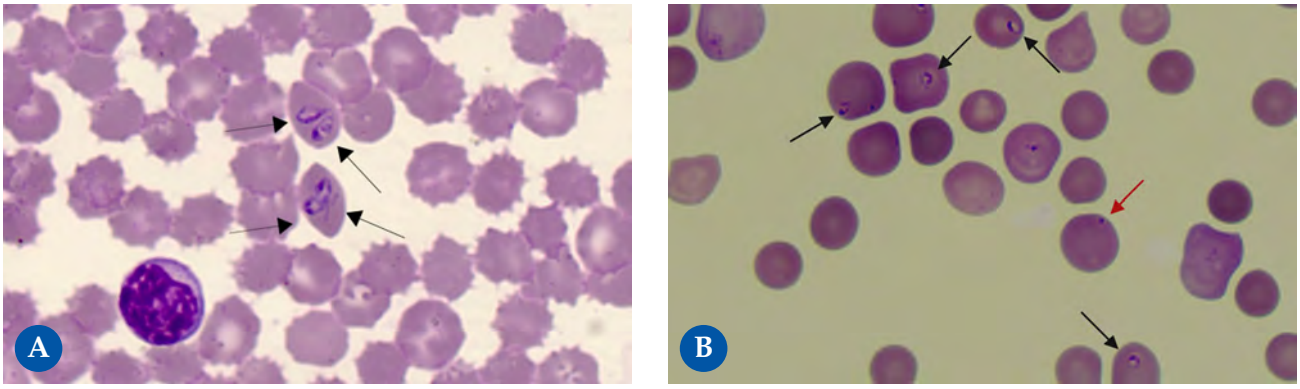

Figura 3. Babesiosis. Las babesias son piroplasmas que parasitan los eritrocitos provocando diferentes grados de anemia, trombocitopenia y fiebre. La sangre capilar puede presentar mayor carga parasitaria que la sangre venosa. En nuestra zona geográfica encontramos babesias grandes (*B. canis* y *B. vogelis*) que miden entre 2,5 y 5 µm. Tienen formas ovaladas (a veces en forma de lágrima), aunque su aspecto puede variar dependiendo de la conservación de la sangre. En la Fig. 3A se observan cuatro merozoitos intraeritrocitarios (flechas negras) en parejas de *B. canis*, con un citoplasma azul claro, núcleo azul oscuro y una pared celular evidente. Las babesias de tamaño pequeño descritas en España son *B. gibosni* y otra especie que no está completamente identificada, similar a *B. microti* (denominada *B. microti*-like). Su tamaño (1 a 2,5 µm) hace que su detección requiera una evaluación más detallada del frotis sanguíneo. Tienen forma de anillo con una membrana delgada, citoplasma claro y núcleo pequeño azulado/violáceo. En la Fig. 3B se observan varios merozoitos de *B. microti*-like (flechas negras), en un paciente con anemia muy regenerativa y eritrocitos con cuerpos de Howell-Jolly (flecha roja).

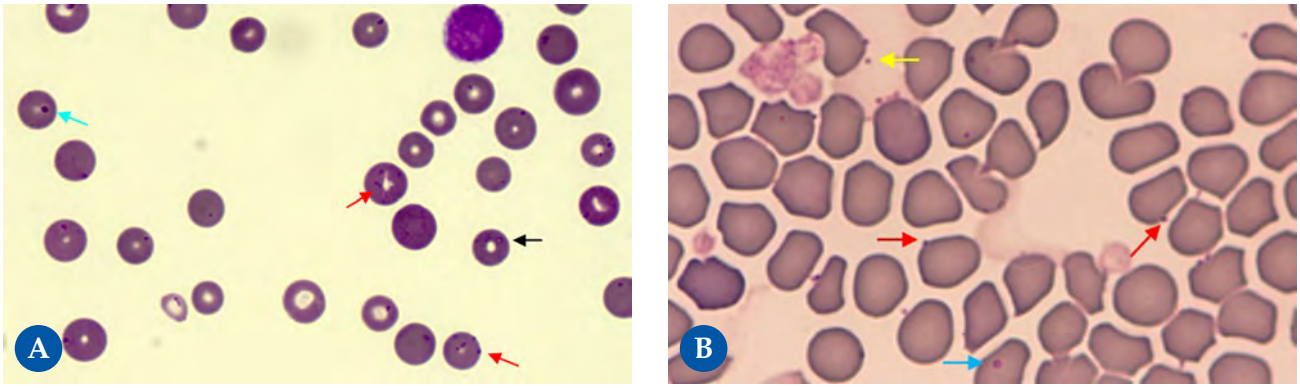

Figura 4. Micoplasmas hemotrópicos. Hay diferentes especies de micoplasmas hemáticos que afectan a gatos: *Mycoplasma haemofelis* (Fig. 4A), *Candidatus M. haemominutum* y *Candidatus M. turicensis*; así como a perros: *M. haemocanis* (Fig. 4B) y *Candidatus M. haematoparvum*. El cuadro clínico (desde detección incidental a anemia hemolítica) depende de la especie y de posibles patologías concomitantes. Son bacterias muy pequeñas, de 0,1 a 1 µm (*M. haemofelis*, la más patogénica en gatos, es la de mayor tamaño), que se sitúan sobre la superficie de los eritrocitos en forma de cocos, bastoncillos y raramente en anillo (flecha negra). En ocasiones también pueden observarse libres sobre el fondo de la preparación (flecha amarilla). No deben confundirse con cuerpos de Howell-Jolly (flecha azul), habitualmente de mayor tamaño, ni con restos de tinción u otros detritus. Se identifican más fácilmente (flechas rojas) cuando se presentan en cadenas o la disposición epicelular es más evidente. Se detectan mejor en muestras de sangre capilar y en frotis frescos. Ante poca cantidad de microorganismos es recomendable realizar pruebas de PCR que, además, permiten determinar la especie.

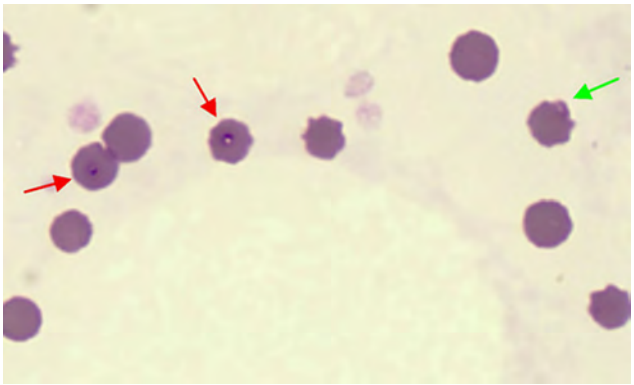

Figura 5. Cytauxzoonosis. En Europa *Cytauxzoon felis* puede encontrarse en gatos enfermos (en el curso tardío de la enfermedad) o portadores sanos. Los microorganismos (flechas rojas) son intraeritrocitarios, miden de 1 a 2 µm, tienen forma de anillo de sello, con un núcleo azul/violáceo excéntrico y un citoplasma pálido. Ocasionalmente, pueden tener un núcleo bipolar. Son parecidos a otros piroplasmas de tamaño pequeño y no deben confundirse con micoplasmas en forma de anillo (que suelen estar en las zonas más periféricas de los eritrocitos) ni con otras estructuras como cuerpos de Heinz (flecha verde).

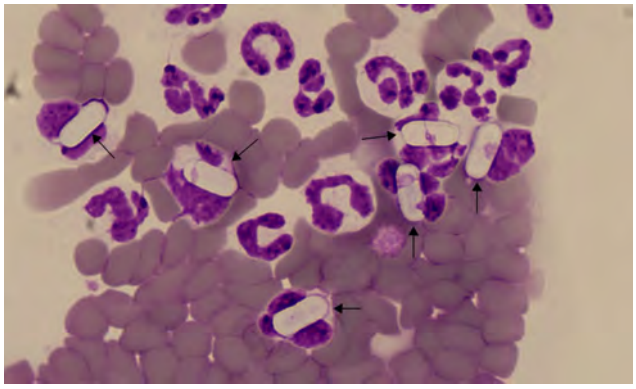

Figura 6. Hepatozoonosis. En Europa esta enfermedad está causada por *Hepatozoon canis*, un protozoo que suele causar síntomas leves e inespecíficos en perros, habitualmente en el momento de liberación de los gamontes en la sangre periférica. Los gamontes (flechas negras) parasitan el citoplasma de los neutrófilos, detectándose una proporción variada de células afectadas (en general entre el 1 y el 5 %) que suelen disponerse en la periferia del frotis. Se pueden observar a 40x, tienen forma de cápsula clara o muy levemente basofílica, de unas 11 x 4 µm, con un núcleo que normalmente no se tiñe. En sangre vieja puede verse únicamente la cápsula vacía.

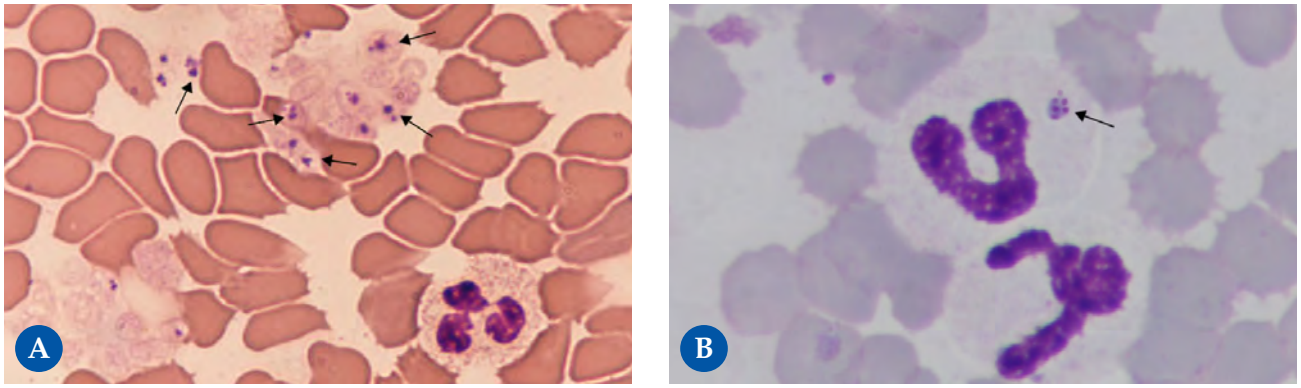

Figura 7. Anaplasmosis. *A. platys* es el causante de la trombocitopenia cíclica infecciosa canina y *A. phagocytophilum* de la ehrlichiosis granulocítica en perros y gatos. Ambas son bacterias intracelulares obligadas de tamaño muy pequeño que se reproducen en fagosomas dentro de las células hemáticas, formando colonias bacterianas denominadas mórulas. Las mórulas de *A. platys* (flechas de la Fig. 7A) se observan dentro de las plaquetas. Su eliminación en sangre es cíclica, lo que, junto con la presencia de un número bajo de plaquetas, puede dificultar su detección. Las inclusiones de *A. platys* son de color azul oscuro y deben distinguirse de los gránulos de las plaquetas que son de color magenta y más irregulares. *A. phagocytophilum* (Fig. 7B) es una bacteria cocobacilar, de 0,3 a 1,3 µm de diámetro y hasta 2 µm de longitud, que infecta más comúnmente a los neutrófilos. Las mórulas (flecha negra) aparecen como inclusiones redondas, a menudo punteadas (compuestas por varias subunidades bacterianas) y se tiñen más oscuro que el núcleo de la célula infectada.

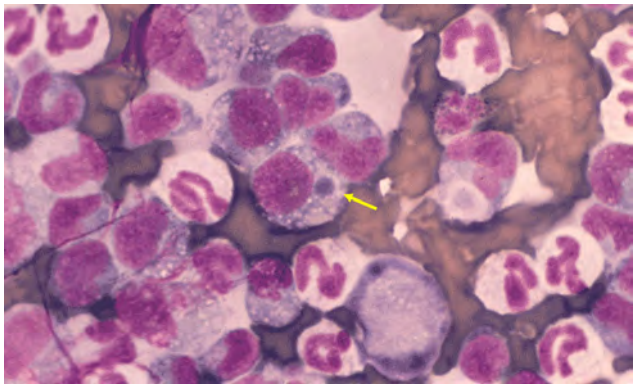

Figura 8. Ehrlichiosis. *Ehrlichia canis* es también una bacteria intracelular obligada que afecta a perros y raramente a gatos. Tanto la fase aguda de la enfermedad como la crónica pueden presentarse con alteraciones hematológicas. De forma muy ocasional en sangre circulante pueden observarse mórulas (flecha amarilla) en el citoplasma de linfocitos y/o monocitos. La cantidad de leucocitos infectados suele ser muy baja, por lo que los métodos de leucoconcentración (como en esta figura) mejoran su detección. Aun así, las técnicas de PCR son las recomendadas para obtener una mejor sensibilidad.

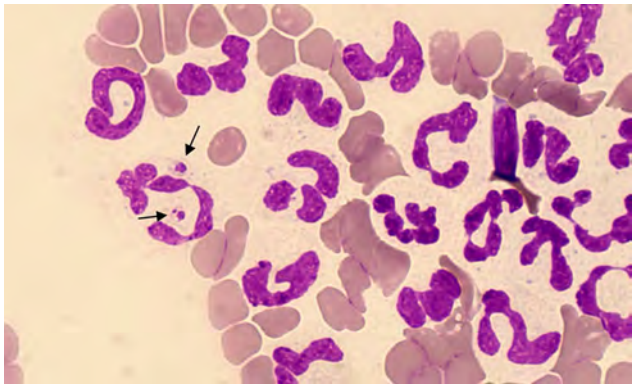

Figura 9. Leishmaniosis. Aunque es poco habitual, algunos perros con leishmaniosis pueden presentar amastigotes en sangre periférica, fagocitados por los neutrófilos o raramente por los monocitos. Las flechas negras señalan dos amastigotes intracelulares de *Leishmania infantum*. Los amastigotes son de ovalados a redondeados, miden 1-2 x 2-4 µm, presentan un citoplasma de color claro envuelto por una membrana, con un núcleo ovalado violáceo oscuro. La visualización del quinetoplasto, normalmente perpendicular al núcleo y de color similar, facilita la identificación del parásito. Se desconoce la significación clínica de su observación en sangre.

SALUD ARTICULAR **PARA TODOS** LOS TAMAÑOS.

- **Comodidad** a un coste excepcional.
- **Palatabilidad** que facilita la administración.
- **Fórmula ganadora:** consulta aquí los resultados del último estudio publicado:

Condrovet®
Cachorros 120 comprimidos

Condrovet® Force HA
Razas grandes 80 / 360 comprimidos

Condrovet® FORCE HA

Bioiberica
www.bioiberica.com

Dechra
Veterinary Products

Vetoryl **5 mg.**

Bienvenido, nuevo miembro del equipo.

Sabemos que el trabajo en equipo lleva a unos mejores resultados en el maneio del síndrome de Cushing.

Por eso, en Dechra nos complace presentar al último miembro del equipo: Vetoryl 5 mg.

Esta nueva presentación le permitirá individualizar todavía más el tratamiento en cada paciente individual. Sea para ajustar mejor la dosificación una vez al día o dos veces al día, la cápsula de 5 mg completa la gama existente de Vetoryl para asegurar que los pacientes reciben la dosis menor posible manteniendo un buen control de los signos clínicos del Cushing.

Escanee el código QR o clique aquí para más información sobre la monitorización del Cushing

Dechra Veterinary Products SLU - C/ Tuset, 20 - 6ª Planta - 08006 Barcelona - España - www.dechra.es
Dechra Veterinary Products SLU es una división de Dechra Pharmaceuticals PLC.

© Dechra Veterinary Products SLU Noviembre 2021

VETORYL®
Life restored on every level

Vetoryl 5 mg, 10 mg, 30 mg y 60 mg capsulas duras para perros. Cada cápsula de Vetoryl 10 mg contiene 10 mg de trilostano. Cada cápsula de Vetoryl 30 mg contiene 30 mg de trilostano. Cada cápsula de Vetoryl 60 mg contiene 60 mg de trilostano. Indicaciones de uso: Tratamiento del hiperadrenocorticismo (enfermedad y síndrome de Cushing) de origen pituitario o suprarrenal en el perro. Contraindicaciones: No debe usarse en animales con enfermedad hepática primaria y/o insufi ciencia renal. No utilizar en perros de menos de 3 kg (para Vetoryl 30mg y Vetoryl 60 mg). Precauciones especiales para su uso en animales: Dado que la mayoría de los casos de hiperadrenocorticismo se diagnostican en perros con edades de entre 10 y 15 años, la presencia concomitante de otros procesos patológicos es frecuente. En particular, es importante escartar inicialmente la existencia de enfermedad hepática primaria y de insufi ciencia renal, ya que el medicamento está contraindicado en estos casos. Durante el tratamiento, debe realizarse un seguimiento estricto. Debe prestarse una especial atención a las enzimas hepáticas, los electrolitos, la urea y a la creatinina. La presencia concomitante de diabetes mellitus e hiperadrenocorticismo requiere una monitorización específi ca. Si un perro ha sido previamente tratado con mitotano, la función suprarrenal está reducida. La experiencia en la práctica sugiere que debería respetarse un plazo de un mes entre el cese de la administración de mitotano y el inicio del tratamiento con trilostano. Se recomienda una monitorización estricta de la función suprarrenal, ya que estos perros pueden ser más sensibles a los efectos del trilostano. El medicamento debe usarse con extremada precaución en perros con anemia preexistente, dado que pueden ocurrir disminuciones en el PCV (volumen celular sanguíneo total) y en la hemoglobina. Debe efectuarse un seguimiento regular. Precauciones especiales que deberá adoptar la persona que administre el medicamento a los animales: El trilostano puede disminuir la síntesis de testosterona, tiene propiedades antiprogesterónicas. Las mujeres embarazadas o con intención de estarlo deberían evitar el contacto con las cápsulas. Lavarse las manos con agua y jabón tras una exposición accidental y después del uso. El contenido de las cápsulas puede producir irritación de la piel y ocular y sensibilización. No dividir ni abrir las cápsulas. En caso de una apertura accidental de las cápsulas y contacto de los gránulos con los ojos o con la piel, lavar inmediatamente con cantidad de agua. Si la irritación persiste, acudir inmediatamente a un médico. Las personas con hipersensibilidad conocida al trilostano o a cualquiera de los excipientes deberán evitar el contacto con el medicamento. En caso de ingestión accidental, consulte con un médico inmediatamente y muéstrele el prospecto o la etiqueta.. Titular de la autorización de puesta al mercado: Dechra Limited - Dechra House - Jamage Industrial Estate - Stoke-on-Trent – Staffordshire - ST7 1XW - REINO UNIDO. Número de registro: 3991 ESP (Vetoryl 5 mg) 1813 ESP (Vetoryl 10 mg), 1683 ESP (Vetoryl 30 mg), 1684 ESP (Vetoryl 60 mg)

Sección patrocinada por Dechra Veterinary Products

JOURNAL CLUB AVEPA

LONG-TERM OUTCOME OF FEMALE DOGS TREATED FOR INTRAMURAL ECTOPIC URETERS WITH CYSTOSCOPIC-GUIDED LASER ABLATION

Autores: SFK Hoey C., Friend E., B Meakin L., P. Chanoit G.
Revista: Vet Surg
Año: 2021
Numero: 50:1449 - doi: 10.1111/vsu.13702.

Tipo de estudio

Retrospectivo

Objetivos del estudio

El objetivo del estudio fue evaluar las complicaciones y los resultados a largo plazo de hembras con uréteres ectópicos intramurales (UEI) tratadas mediante ablación cistoscópica con láser. Secundariamente también se evaluaba el efecto de la esterilización en la continencia urinaria de estos pacientes.

Diseño y resultados principales

Se incluyeron las hembras con uréteres ectópicos intramurales tratados mediante ablación cistoscópica con láser entre diciembre del 2009 y marzo del 2019. Los datos que se analizaron fueron: historia clínica, examen físico, edad, peso, edad cuando comenzó la incontinencia urinaria, tratamientos médicos previos, anormalidades anatómicas (halladas en el proceso diagnóstico), morfología de los uréteres y si las pacientes estaban esterilizadas o no. Se excluyeron los casos con cirugías urinarias previas o si existía un uréter ectópico extramural.

El diagnóstico definitivo se realizó mediante una combinación de tomografía computerizada, ecografía abdominal, vaginouretrografía retrógrada, y/o cistoscopia.

Para la intervención cistoscópica se utilizó un cistoscopio rígido de 2.7mm, 4mm ó 9.5Fr, 30° Karl Storz de manera retrógrada. La vagina, uretra y unión ureterovesicular eran identificadas y evaluadas. Se introducía una guía en el UEI bajo control cistoscópico y sobre ella un catéter urinario. Seguidamente se introducía una fibra de láser diodo (300 µm) en el canal operador del cistoscopio y se dirigía hacia la pared medial del uréter ectópico. La pared medial del UEI era disecada en modo pulsado o continuo con el laser (14-20J) hasta que el orificio neoureteral se encontraba dentro de la vejiga en una posición similar al contralateral para los casos unilaterales, o en una posición intravesical para los bilaterales. La administración de antibioterapia se realizaba en función de los resultados de cultivo realizados, y la hospitalización duraba 24h tras comprobar la ausencia de problemas urinarios.

Postoperatoriamente se realizó un seguimiento telefónico para rellenar un cuestionario relacionado con la continencia urinaria antes del procedimiento, 1 mes tras la intervención y en el momento actual o antes de la eutanasia o muerte del paciente. La continencia se graduó desde 1 (fuga de orina constante) a 10 (continencia completa). En el cuestionario también se pidió información sobre cualquier complicación urinaria; medicaciones; satisfacción con el procedimiento y tipo de vida (acceso a jardín) que tenía el paciente.

34 pacientes con historiales completos entraron finalmente en el estudio. 88% eran hembras de pura raza con sobrepoblación de Golden Retrievers y Labradores (17 individuos entre las 2 razas). 15% (5) de los 34 pacientes eran hembras castradas y 85% (29) hembras enteras; 52% (15) fueron castradas en el momento de la intervención. Al final del seguimiento un 41% de los pacientes seguían sin estar esterilizados.

La mayoría de los pacientes tuvieron un tratamiento con antibióticos (94%) previo a la intervención, algunos con AINEs, fenilpropanolamina o una combinación.

En un 62% de los pacientes la bioquímica preoperatoria estaba disponible mientras que la hematología estaba disponible en el 59%; También se verificó el urianálisis, densidad urinaria y cultivo de orina (65% de los casos tenían cultivo realizado en el momento de la intervención); Entre los patógenos aislados destacaron *Escherichia coli* (7 casos), *Proteus mirabilis* (4 casos), *Staphylococcus pseudointermedius* (2), *Streptococcus betahemolitico* (2) y *Staphylococcus aureus*, *Staphylococcus* spp., *Streptococcus faecalis*, *Bacillus gram –*, *Corynebacterium urealyticum* y *Enterococci* spp en 1 caso.

La cistoscopia se usó para localizar los orificios ureterales. 5 casos (15%) tuvieron UEI bilaterales y 29 (85%) unilaterales. El 55% fueron UEI derechos y el 41% izquierdos. También se utilizaron otras técnicas de imagen como tomografía computerizada con urografía intravenosa (22 casos), vaginouretrografía retrógrada en 15 y ecografía abdominal en 12. El 79% presentaron otras anormalidades urogenitales.

El 68% de los pacientes salieron del hospital con antibioterapia antes de obtener los resultados del cultivo, la mayoría con amoxicilina - ac. clavulánico. Otras medicaciones consistieron en meloxicam, paracetamol, tramadol o carprofeno. El 88% de los pacientes fueron dados de alta el día siguiente de la intervención.

Dos animales desarrollaron fuga urinaria por un defecto en la uretra. Los dos se manejaron de forma conservadora con la colocación de un catéter urinario; uno de ellos presentó una continencia de 10/10 a los 12 meses tras la intervención y el otro tuvo que ser operado de nuevo, debido a la persistencia de la incontinencia, mediante una doble ureteroneocistostomía, pero siguió incontinente y se le implantó un esfínter artificial con balón (este animal murió de fallo renal).

Otro paciente desarrolló una estenosis en

la uretra proximal que se trató mediante dilatación.
Otros 2 casos presentaron una ligera hematuria de <48h, y 6 pacientes infecciones urinarias.
El 76% estaban vivos en el momento de completar el cuestionario. Un 6% murieron por causas relacionadas con el tracto urinario, y un 18% de las muertes no tuvieron relación con el mismo. El tiempo medio entre la intervención y el cuestionario fue de 64 meses. El índice de continencia urinaria previo era de 2, y de 10 postratamiento (estadísticamente significativo). El 63% de los casos obtuvo una continencia completa solo con la ablación por láser; el 72% de los casos obtuvo una continencia completa mediante cirugía + tratamiento médico. El 81% de los casos obtuvo una continencia de 9/10.
El 84% de los propietarios estuvieron plenamente satisfechos con el procedimiento.
No se detectó ninguna diferencia entre los índices de continencia de los pacientes esterilizados tras el procedimiento y los que se quedaron intactos.

Discusión / conclusión

La ablación por láser de UEI en perras está asociada a unos resultados buenos a largo plazo, ya que el 72% de los pacientes presentaron índices de continencia de 9 ó 10; si se añaden los pacientes a los que se trató médicamente llegamos a un 81% de índice de continencia de >9/10.
Solamente un tercio de los pacientes fueron tratados con antibióticos tras el procedimiento, contrariamente a otros estudios donde fueron tratados todos. Los autores consideran que si no hay signos de infección no hay razón para administrar antibióticos tras la intervención.
Un 63% de los casos llegaron a un 100% de continencia según el cuestionario a sus propietarios, y solamente con la ablación quirúrgica sin tratamiento médico, lo que es un resultado favorable con respecto a otros estudios. El 84% de los propietarios estuvieron muy satisfechos con el procedimiento, pero los 2 casos de muertes relacionadas con signos urinarios no rellenaron el cuestionario, lo que podría bajar considerablemente el índice de satisfacción.
La media de continencia no varió significativamente entre el postoperatorio inmediato, 12 meses después o al final del seguimiento, pero la tendencia fue que el índice de continencia aumentaba con el tiempo. La persistencia de la incontinencia podría ser debida a una incompetencia del mecanismo esfinteriano de la uretra o a anormalidades anatómicas del tracto urinario.
Gracias a esta técnica, los tiempos de hospitalización fueron muy cortos, lo que también disminuyó la necesidad de analgesia y complicaciones mayores.
La esterilización tras el procedimiento no afectó el índice de continencia en este estudio, pero la población de casos era escasa y es posible que con más casos la continencia hubiese cambiado.
Las limitaciones de esta investigación radican en su naturaleza retrospectiva; el diagnóstico, tratamiento médico y procedimiento no fueron estandarizados, y eso complica las comparaciones. Aunque comparable con otros estudios, el número de casos es todavía bajo.
En conclusión, el tratamiento de UEI mediante ablación por láser está asociada a una mejora significativa de la continencia.

Grado de evidencia científica: Grado III, al tratarse de un estudio restrospectivo de casos clínicos.

CURING CATS WITH FELINE INFECTIOUS PERITONITIS WITH AN ORAL MULTI-COMPONENT DRUG CONTAINING GS-441524

Autores: Krentz D, Zenger K, Alberer M, Felten S, Bergmann M, Dorsch R, Matiasek K, Kolberg L, Hofmann-Lehmann R, Meli M, Spiri A, Horak J, Weber S, Holicki C, Groschup M, Zablotski Y, Lescrinier E, Koletzko B, von Both U, Hartmann K
Journal: Viruses
Año: 2021
Número: 13, 2228-. doi: org/10.3390/v13112228

Objetivos del estudio

Estudio clínico prospectivo que evalúa la eficacia de un producto con varios componentes, uno de ellos el antiviral GS-441524, en el tratamiento de la peritonitis infecciosa felina (PIF). Primero se determina la acción *in vitro* sobre el virus y posteriormente la eficacia clínica, supervivencia, carga viral y efectos adversos en gatos con PIF.

Diseño y resultados principales

El producto estudiado fue el Xraphconn (Mutian Life Sciences). El estudio *in vitro* demostró un efecto virucida importante en cultivo celular de células felinas infectadas con variantes patógenas de coronavirus felinos (FCoV). El mismo producto se administró oralmente a 18 gatos con diagnóstico de PIF confirmado (mediante inmunocitoquímica y/o RT-PCR en gatos con cuadro clínico compatible) y que no presentaban enfermedades concurrentes. La dosis fue de 5 mg/kg del principio activo en 16 gatos y 10 mg/kg en 2 gatos que presentaban signos neurológicos. El tratamiento se administró durante 84 días. Durante los primeros 8 días de tratamiento los gatos fueron hospitalizados para control clínico y analítico exhaustivo. Todos los animales respondieron totalmente al tratamiento y en el momento de publicar el estudio no se ha documentado ninguna recaída. Los signos clínicos de PIF mejoraron rápidamente en todos los gatos durante los primeros días de tratamiento. El tratamiento disminuyó rápidamente la carga viral en todos los animales, por ejemplo todos los gatos con RT-PCR positiva en sangre en el momento del diagnóstico eran negativos a las 2 semanas. No se observaron efectos adversos graves y no se paró el tratamiento en ninguno de los gatos. El efecto más frecuente fue la elevación leve o moderada de transaminasas (ALT) en 11 de los gatos. No se observó toxicidad renal.

Conclusión

Este estudio demuestra una gran eficacia clínica de un producto con varios componentes, entre ellos el GS-441524 oral, junto con diversos extractos de hierbas medicinales que podrían tener un efecto sinérgico. Los estudios hasta ahora publicados con el antiviral GS-441524 eran en su forma inyectable, pero en este estudio se demuestra el beneficio de la presentación oral. Se confirma también la eficacia en la presentación neurológica u ocular consideradas de peor pronóstico o peor respuesta. Aunque en este estudio no hay un grupo control, la supervivencia de los gatos enfermos de PIF es muy corta y por tanto, los resultados extraordinarios de este estudio tienen una evidencia científica alta si comparamos con estudios anteriores con otros tratamientos.

Grado de evidencia científica: Grado I, al tratarse de un estudio estudio clínico prospectivo controlado con resultados extraordinarios en una enfermedad mortal sin tratamiento.

XXI Congreso de Especialidades Veterinarias

A.V.E.P.A.

gta
2022

www.avepa.org

Una nueva AVEPA Elearning: formacion.avepaelearning.com

En abril del año 2013 nacía **AVEPA ELearning**, una simbiosis entre **AVEPA** y la empresa **IMAGINICE**. Parece que fue ayer, ...¡¡ pero ya han pasado casi 9 años!!

Toda una aventura, y con buenos resultados, gracias al apoyo y respuesta positiva de muchos de los socios de AVEPA que han confiado en esta nueva vía formativa, de muchos veterinarios no socios que también se han sumado como alumnos, así como de las empresas del sector, que gracias a sus patrocinios nos han permitido ofrecer unidades gratuitas y cursos online de precios moderados.

Pero todo evoluciona, y en los próximos días, a primeros del 2022, **AVEPA Elearning** renueva su plataforma, en la que llevamos trabajando intensamente desde mediados del 2021.

Para auto animarnos, estos meses de trabajo nos acordábamos de una conocida frase de J. F. Kennedy: ***"El cambio es la ley de la vida. Y aquellos que solo miran al pasado o al presente seguramente perderán el futuro"***.

Y mirando hacia ese futuro, nuestro cambio tiene un objetivo principal: buscar la mejora del servicio elearning ofrecido a los socios de AVEPA, esperando que éstos encuentren nuestra nueva herramienta más práctica e intuitiva, facilitando el acceso a las unidades formativas.

De inicio, **AVEPA Elearning** permitirá visualizar todas las unidades publicadas en los años 2020 y 2021, a las que se irán añadiendo las que se vayan publicando en el 2022 con frecuencia casi semanal. Y en la medida de nuestras posibilidades, pretendemos poco a poco ir traspasando también unidades de los años previos (2019-2016), ya que la idea es poner al alcance de los socios todo lo publicado en formato HTML, una WikiAvepa formativa trabajada los últimos 6 años (las unidades ofrecidas al inicio de este proyecto, del 2013 -2015, se maquetaron en flash, un sistema ya desfasado a nivel web, y que incluso los navegadores ya no permiten su visualización, por lo que la única solución para incluirlas sería maquetarlas de nuevo, posibilidad que está en fase de estudio).

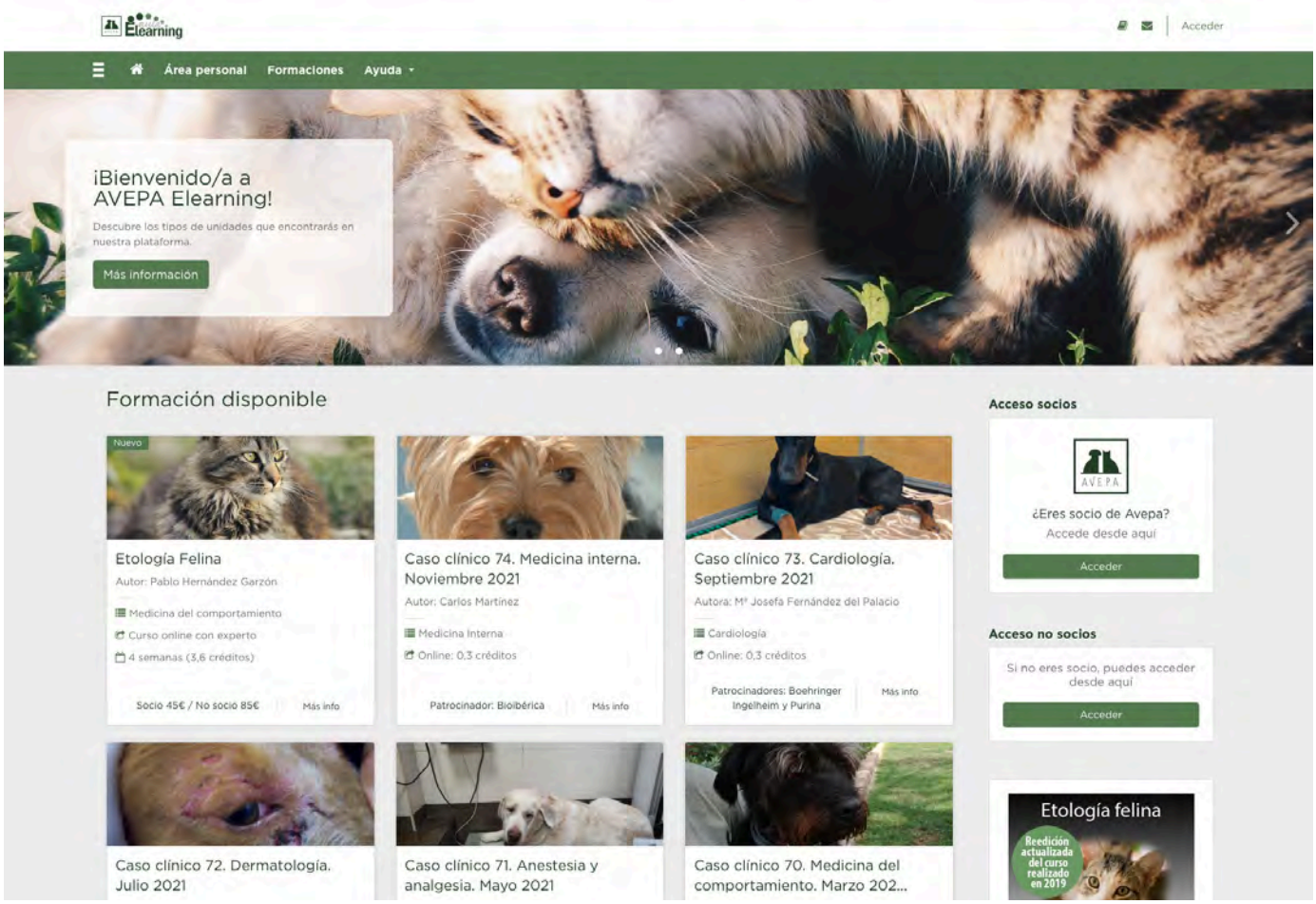

procanicare™

El primer

REFUERZO GASTROINTESTINAL **FOR DOGS, FROM DOGS**

Desarrollado a partir de las bacterias intestinales de perros sanos.

Las bacterias vivas de las 3 cepas caninas de *Lactobacillus* presentes en Procanicare™ están clínicamente probadas para reforzar la salud gastrointestinal canina.[1,2]

1. Gómez-Gallego C, Junnila J, Männikkö S, et al. A canine-specific probiotic product in treating acute or intermittent diarrhea in dogs: a double-blind placebo-controlled efficacy study. *Vet Microbiol*. 2016;197:122–128. **2.** Kumar S, Pattanaik AK, Sharma S, et al. Comparative assessment of canine-origin *Lactobacillus johnsonii* CPN23 and dairy-origin *Lactobacillus acidophillus* NCDC 15 for nutrient digestibility, faecal fermentative metabolites and selected gut health indices in dogs. *J Nutr Sci*. 2017;6:e38.

Ecuphar
An Animalcare Company

www.procanicare.com

Procanicare™ es una marca registrada de Animalcare Group plc.
Proccanius® es una marca registrada de Vetcare Oy.
©2020 Animalcare Group plc.
Para más información, contacte con su delegado de Ecuphar o llame al 93 595 50 00

20SP016

¿Qué mejoras esperamos conseguir con la nueva plataforma?

· Ya no será necesario registrarse previamente para acceder a Elearning
Hasta este año, los socios debían solicitar su alta a la plataforma, y esperar a recibir su usuario y contraseña. Esta gestión podía llevar días. Con la nueva plataforma, TODOS los socios están ya registrados como alumnos y pueden entrar directamente desde un enlace situado dentro de la Plataforma de Conocimiento. Incluso los nuevos socios, una vez AVEPA los registre como tales en su web, podrán entrar en Elearning.

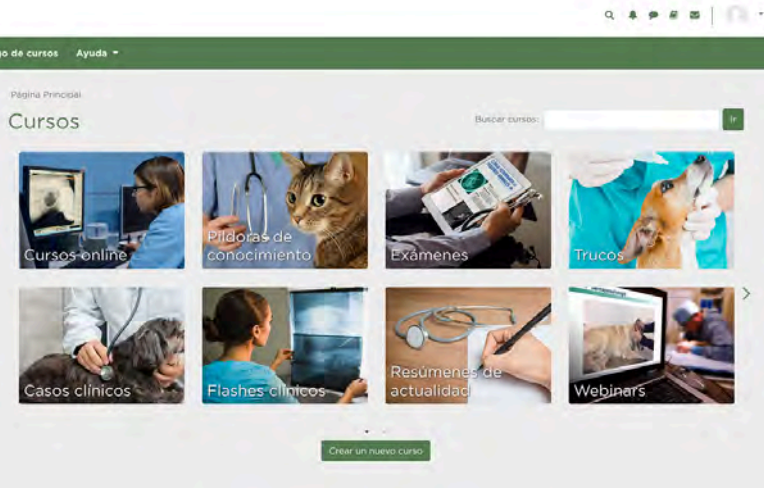

· Ya no se desactivarán los socios que llevan tiempo sin entrar en AVEPA Elearning
Anualmente, a finales de año, se desactivaban los alumnos que hacía varios meses que no habían entrado en la plataforma. De ahora en adelante esto ya no se hará, ya que el registro será permanente para TODOS, que podrán entrar siempre que lo deseen.

· Un acceso más sencillo
La nueva plataforma se ofrecerá ahora dentro de la actual Plataforma de Conocimiento de AVEPA. Es decir, que el socio ya no tendrá que preocuparse de recordar su U/C diferenciado para Elearning, ya que una vez dentro de la web de AVEPA, en la parte privada para socios, simplemente clicando en el logo de AVEPA Elearning entrará en la plataforma y podrá acceder tanto a las unidades gratuitas a las que tiene derecho, como a los cursos online que haya comprado previamente.

· Navegación más fácil e intuitiva
Con la nueva plataforma Moodle se busca una navegación más tipo web. Se ofrecen de inicio las últimas unidades publicadas, pero abriendo cada uno de los tipos de unidades y utilizando los buscadores, es muy fácil localizar las temáticas que a uno le interesan.

· Compra y facturación inmediata y segura mediante REDSYS
Los socios ya no tendrán una fecha de cierre para comprar los cursos online, de manera que podrán hacer la compra e inscripción justo el mismo día en que éste comienza, o incluso aunque haya comenzado unos días antes. Ahora todo está automatizado, y la compra mediante tarjeta bancaria se transforma en una inscripción inmediata y en la generación de su factura según los datos fiscales que previamente haya indicado en su ficha.

Este nuevo sistema puede representar un inconveniente para algunas personas, ya que nos hemos visto obligados, de cara a lograr esta inmediatez "compra / inscripción / factura", a eliminar otras formas de pago, como son PayPal o transferencia bancaria, que eran las ofrecidas hasta ahora, pero creemos que lograr un proceso inmediato y sin esperas es lo más ventajoso para nuestros socios.

· Mejora en los foros
Un aspecto que no nos acababa de convencer en nuestra anterior plataforma, casi la principal razón del cambio, eran los foros de los cursos online, que no permitían que las respuestas quedasen ordenadas. Con la nueva herramienta el profesor podrá responder debajo de cada una de las preguntas de sus alumnos, lo que es clave en cursos en los que hay mucha asistencia.
Existe también una novedad: la posibilidad de que profesores o alumnos se suscriban a foros concretos, para recibir notificaciones de que existen nuevos mensajes... en el curso.

· Diplomas y créditos descargables
Cada unidad que otorga créditos (cursos online, casos clínicos, exámenes trimestrales y webinars) permitirá la descarga directa del Diploma y sus créditos.

· Una plataforma más social
Cada persona tiene su ficha, en la que puede subir su foto si así lo desea, y autorizar o denegar que se vea su correo electrónico para que le contacten otros alumnos. El sistema también permite chats privados o crear grupos.

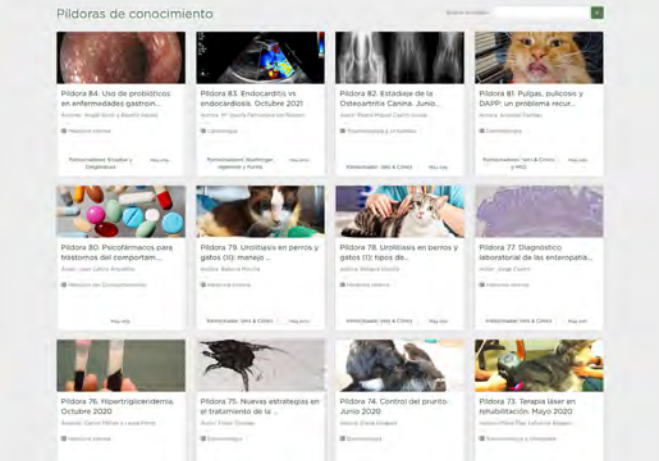

A.V.E.P.A.

sevc

SOUTHERN EUROPEAN VETERINARY CONFERENCE
CONGRESO NACIONAL AVEPA

SEVILLA 2022

20-22 Octubre

A.V.E.P.A.

NAVC YOUR VETERINARY COMMUNITY

www.sevc.info

Valoración del curso de "Diagnóstico en enfermedades infecciosas y su tratamiento en Medicina felina"

El curso que recientemente se ha impartido en AVEPA Elearning **"Diagnóstico en enfermedades infecciosas y su tratamiento en Medicina felina"** celebrado del 15 de Septiembre al 13 de Octubre de 2021 e impartido por **Diego Esteban Saltiveri** ha sido muy bien valorado por los alumnos. Los resultados que comentamos a continuación se extraen de la contestación voluntaria de una encuesta a la que respondieron un **19% de los alumnos** (162 personas de 860 participantes).

De entre todos los puntos, destacaríamos los siguientes:

- La valoración científico-técnica es muy buena, y el curso ha estado por encima de lo que esperaban para un **82% de los alumnos** (**excelente 29% o buena 53%**).

- Su utilidad: a la pregunta de si les ha resultado útil el curso, el **99%** ha encontrado útil el curso (para un **78%** del alumnado **"les ha permitido adquirir nuevos conocimientos que desconocían por completo o habían olvidado"**; y a otro **21%** **"le ha servido básicamente para aclarar dudas"**).

Valora el trabajo de tu Profesor/a – Tutor/a

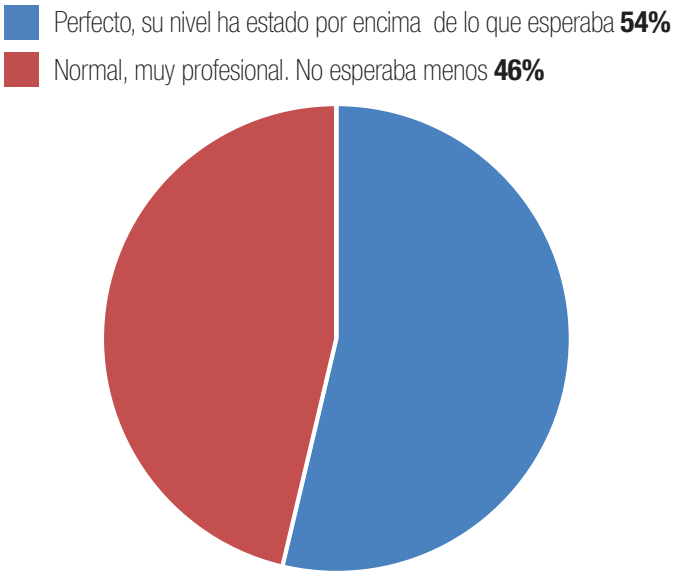

En comparación con otros cursos on-line similares no producidos por AVEPA, ¿cuál es tu valoración?

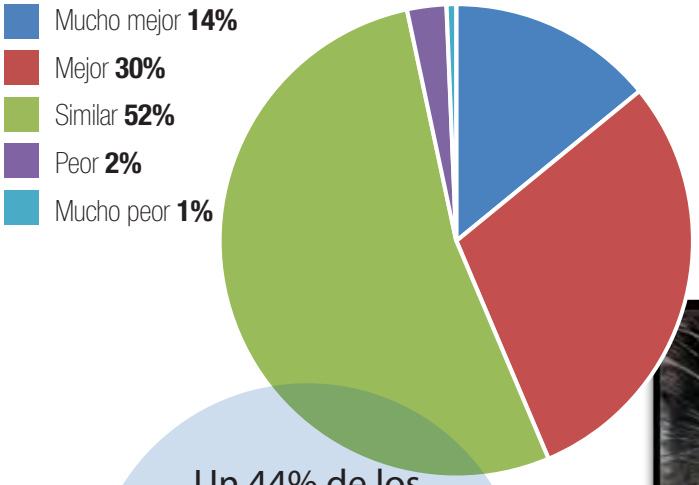

Un 44% de los alumnos considera este curso mucho mejor (14%) o mejor (30%) que otros que han realizado

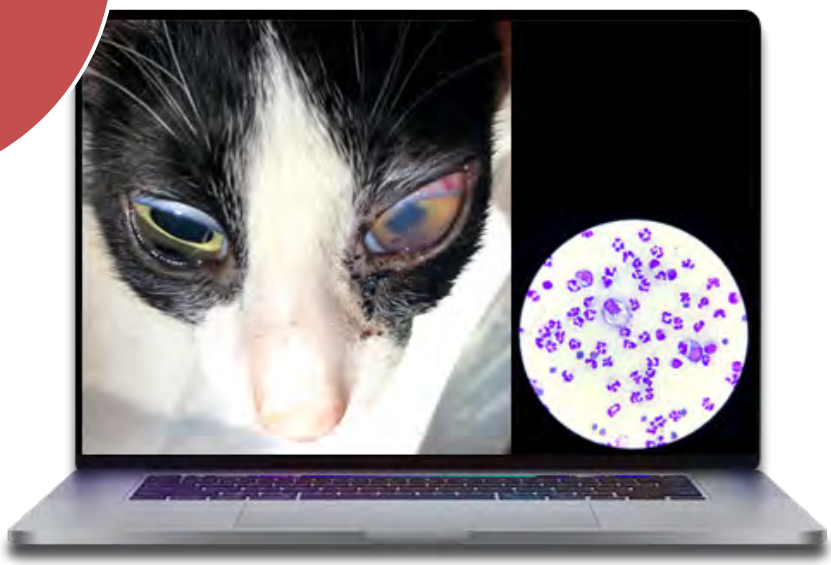

Patrocinado por:

zoetis™

Valoración del curso de "Enfermedades vectoriales en el perro y el gato"

En verano del 2021 se impartió en ATVs Elearning el curso **"Enfermedades vectoriales en el perro y el gato"**. Se celebró del 15 de junio al 13 de julio, siendo su profesora **Anna Vila Soriano**. Los resultados que comentamos a continuación se extraen de la contestación voluntaria de una encuesta a la que respondieron un **24% de los alumnos** (38 personas de 160 participantes).

De entre todos los puntos, destacaríamos los siguientes:

- La valoración científico-técnica es muy buena, y el curso ha estado por encima de lo que esperaban para un **73% de los alumnos** (**excelente 39% o buena 34%**).
- Su utilidad: a la pregunta de si les ha resultado útil la formación recibida, el **100%** ha encontrado útil el curso (para un **84%** del alumnado **"les ha permitido adquirir nuevos conocimientos que desconocían por completo o habían olvidado"**; y a otro **16%** **"le ha servido básicamente para aclarar dudas"**).
- Finalmente, comparando esta formación recibida en **ATVs Elearning** con otras disponibles para auxiliares, para el **63%** de los alumnos que ya tienen experiencia en formación digital (que son la mayoría, el **94%**), este curso ha sido de mayor calidad (un **19%** lo valoran como mucho mejor; y mejor otro **44%**).

Valora el trabajo de tu Profesora – Tutora

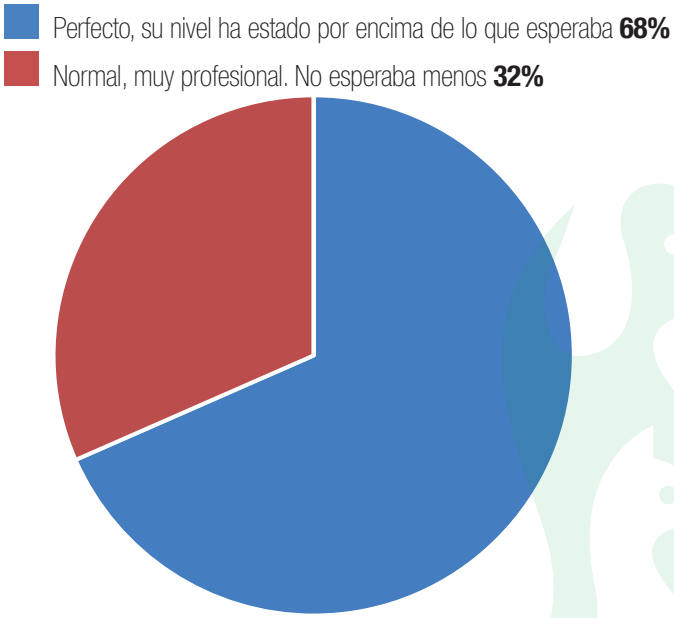

Un 63% de los alumnos considera este curso mucho mejor (19%) o mejor (44%) que otros que han realizado

Patrocinado por:

FORMACIÓN CONTINUADA 2022

PROGRAMA

Medicina felina: Aproximación multidisciplinar al gato con síndrome vestibular
Digestivo: Aproximación multidisciplinar al paciente con vómitos
Gestión: Gestión y administración de centros veterinarios
Urgencias: Aproximación multidisciplinar al paciente urgente
Derma-Endocrino: Actualización en diagnóstico y tratamiento de endocrinopatías frecuentes

Cada una de las especialidades será desarrollada en un total de 4 horas lectivas: mediante 8 conferencias de 30 minutos o 4 conferencias de 1 hora. Todas las grabaciones de este programa estarán disponibles durante 3 meses. El acceso a este programa de Formación Continuada es exclusivo para socios de AVEPA, a través del área privada de la web de AVEPA.

CONGRESOS PRESENCIALES

X CONGRESO MEDICINA FELINA – GIJÓN

25 al 27 febrero 2022

Para mas información: *https://www.avepa.org/index.php/37-latest-news/88-gemfe2022*

Viernes 25 de febrero

10.00-11.00
'Actualización de Cardiopatías felinas'. **Germán Santamarina**

11.00-12.00
'Citología en Oncología felina'.
Patxi Clemente

12.00-12.15 Charla patrocinador

12.15-13.15
'Electroquimioterapia'. **Patxi Clemente**

Almuerzo en la zona comercial

15.00-16.00
'Problemas respiratorios de vías altas'. **Germán Santamarina**

16.00-17.00
'Distrés respiratorio'. **Germán Santamarina**
17.00-17.45 Coffe Break

17.45-18.00 Charla patrocinador

18.00-19.00
'Diagnóstico molecular de linfoma felino'. **Patxi Clemente**

19.00-20.00
'Mis protocolos para linfoma felino'. **Patxi Clemente**

20.15 Autocares para Cena en el Lagar desde el Palacio de Congresos

Sábado 26 de febrero

09.00-10.00
'Anestesia locorregional: aprendiendo bloqueos que solucionan la vida'. **Nacho Sández**

10.00-11.00
'Laparotomía exploratoria en gato: manejo analgésico y monitorización'.
Nacho Sández

11.00-11.45 Coffee Break

11.45-12.00 Charla patrocinador

12.00-13.00
'Diagnóstico del síndrome atópico felino'. **Isaac Carrasco**

13.00-14.00
'Tratamiento del síndrome atópico felino'. **Isaac Carrasco**

Tarde libre y Cena en el Hotel NH

Domingo 27 de febrero

09.00-10.00
'Casos clínicos complejos'. **Isaac Carrasco**

10.00-11-00
'Síndrome de Ehler Danlos, Leishmania y Pénfigo'. **Isaac Carrasco**

11.00-11.45 Coffee Break

11.45-12.00 Charla patrocinador

12.00-13.00
'Monitorización anestésica en el paciente con estabilidad hemodinámica'. **Nacho Sández**

13.00-14.00
'Paciente oncológico y anestesia: ¿podemos reducir la vida de nuestros gatos por darle opioides?'. **Nacho Sández**

Fin del congreso. No se servirá almuerzo

XXI CONGRESO ESPECIALIDADES VETERINARIAS - ZARAGOZA

22 al 23 abril 2022

Para más información:
https://www.avepa.org/index.php/37-latest-news/286-gta-congreso-de-especialidades-veterinarias-2

Inscripciones a través de www.avepa.org
Las inscripciones a cada seminario se abrirán dos meses antes de su celebración (para los cursos de formación continuada).
La Organización se reserva el derecho de modificar fechas y ciudades de los seminarios

Inscripciones a través de www.avepa.org
La Organización se reserva el derecho de modificar las fechas de los seminarios.

MSD Animal Health presenta

UNi_ENDO

Servicio de **asesoramiento gratuito online** a cargo de **María Dolores Pérez** y **Félix Vallejo**, dos reconocidos expertos en patologías endocrinas.

Materiales formativos para ayudarte con el diagnóstico, tratamiento y seguimiento de tus pacientes.

CONSULTA AL EXPERTO

Para el soporte que requieren los casos más difíciles.

FORMACIÓN

Para ponerte al día en tan solo un click.

DIAGNOSTIC-ENDO

Herramienta online de ayuda al diagnóstico.

ACCEDE A LOS TRATAMIENTOS

Soluciones fáciles de MSD Animal Health para trastornos complejos.

Accede a **www.uni-endo.com**

MSD Animal Health

Congresos Agenda de Congresos Internacionales y de Especialidad

Agenda de Congresos Internacionales y de Especialidad

WVOC and VOS 2022
6th World Veterinary Orthopaedic Congress and 49th Annual Conference of the Veterinary Orthopedic Society • https://www.vosdvm.org/vos-2022-conference • 5-12 de febrero de 2022, Snowmass (Colorado, EE.UU.)

NAVAS (North American Veterinary Anesthesia Society)
Virtual Spring Symposium • https://acvaa.org/2022-north-american-veterinary-anesthesia-society-virtual-spring-symposium/ • 26 Feb 2022

BVOA (The British Veterinary Orthopaedic Association)
Spring Meeting 2022 • http://www.bsavaportal.com/bvoa/Meetings/BVOA-Meetings • 23 Marzo, Midland Hotel, Manchester (UK)

BSAVA (British Small Animal Veterinary Association)
BSAVA Congress 2022 • https://www.bsavaevents.com/bsavacongress2022/en/page/home • 24-26 de marzo de 2022, Manchester (Reino Unido), congreso presencial y virtual

International Conference on Avian Herpetological and Exotic Mammal medicine
ICARE 2022 • https://icare2022.eu/ • 27-30 de marzo de 2022, Budapest (Hungría)

EVDC (European Veterinary Dental College)
European Veterinary Dental Forum • https://evdf.org/ • 7-9 de abril de 2022, Cracovia (Polonia)

ACVD (American College of Veterinary Dermatology)
North American Veterinary Dermatology Forum (NAVDF) • https://www.navdf.org/ • 27-30 de abril de 2022, Nueva Orleans (EE.UU.)

Nueva plataforma AVEPA Elearning

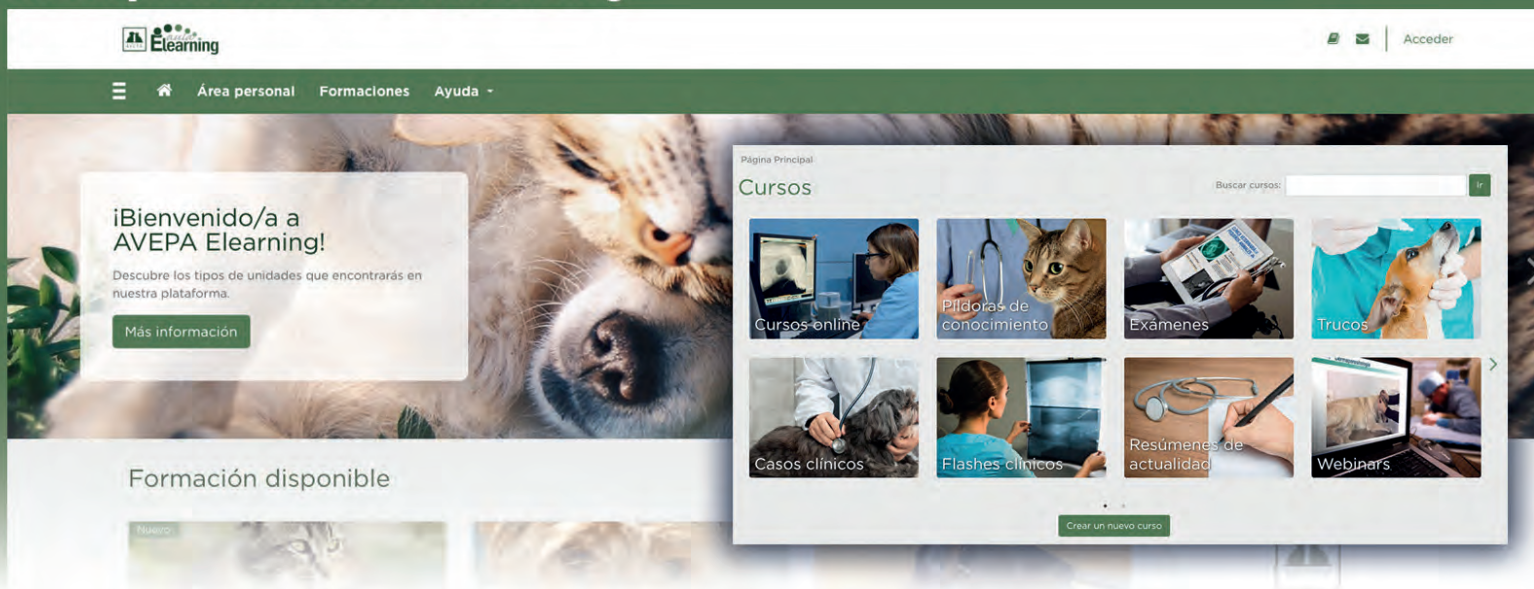

Incredible career opportunities across the UK

Join Vets4Pets in the UK and take advantage of the fantastic career opportunities across our UK-wide group.

If you want to take your veterinary career to the next level, look no further than us. At Vets4Pets, you can choose from over 440 individually owned practices with complete clinical freedom. This way, you'll be free to deliver exceptional care to pets and their owners.

All our practices are based in local communities, but you'll also get the benefits of the wider Pets at Home group. That means support and funding for your continuing professional development and a genuine dedication to your wellbeing. If your ambitions include leading your own Vets4Pets clinic, there's the chance to make that happen too.

When it comes to relocating to the UK, we'll be with you every step of the way, from covering your paperwork and fees to helping you find your perfect practice. You'll also get a generous relocation package to help with the move. As part of the process, we'll put you in touch with other international colleagues who've joined us.

Further benefits you can look forward to:

- Salary up to £70k
- Up to 7 weeks' holiday
- Contributory pension scheme
- Life assurance and income protection insurance
- Private healthcare

Interested? Find out more on our website – **click here**. Alternatively call or WhatsApp Kathryn Kimber on +447436 583 250 or email **Kathryn.kimber@vets4pets.com**

Vets4Pets
Putting your pet first

Ecuphar
An Animalcare Company

BREAKTHROUGH PAIN EN OSTEOARTRITIS

AMENAZA A LOS PERROS

Ficha técnica Daxocox®

21SP038-V4

Daxocox®, el primer AINE de pauta semanal ayuda a prevenirlo

Daxocox® (enflicoxib) es un nuevo AINE oral indicado para el tratamiento del dolor y la inflamación asociados a la osteoartritis (OA) o enfermedad articular degenerativa en perros. Su ***FARMACOLOGÍA FÁSICA DE 7 DÍAS*** **proporciona un alivio prolongado del dolor durante toda una semana** sin sobreacumulación ni necesidad de interrupciones del tratamiento. Cuando el BREAKTHROUGH PAIN en OA es un riesgo, por ejemplo debido a un mal cumplimiento de la pauta de tratamiento por parte del propietario, **cambia a Daxocox®, el AINE semanal que proporciona 7 días de alivio constante del dolor y control de la inflamación.**

Pronto recibirás más información

DAXOCOX®

UN AVANCE EN EL CONTROL DEL BREAKTHROUGH PAIN.

AINE: Antiinflamatorio no esteroideo. BREAKTHROUGH PAIN: dolor súbito, de corta duración pero intenso, que irrumpe en la analgesia que controla el dolor.

Para más información, contacta con Ecuphar Veterinaria SLU en el teléfono +34 935 955 000 o email info@ecuphar.es